1906

Ueber den histologischen Bau der Arterien in der Brust- und Bauchhöhle des Rindes.

Inaugural-Dissertation

verfasst und der

Hohen medizinischen Fakultät

der

Grossherzoglich Hessischen Ludwigs-Universität Giessen

zur

Erlangung der veterinär-medizinischen Doktorwürde

vorgelegt von

Emil Rossmüller

kgl. Oberveterinär in Bamberg.

Mit 4 Tafeln.

Bamberg 1906

Handels-Druckerei

Ueber den histologischen Bau der Arterien in der Brust- und Bauchhöhle des Rindes.

Inaugural-Dissertation

verfasst und der

Hohen medizinischen Fakultät

der

Grossherzoglich Hessischen Ludwigs-Universität Giessen

zur

Erlangung der veterinär-medizinischen Doktorwürde

vorgelegt von

Emil Rossmüller

kgl. Oberveterinär in Bamberg.

Mit 4 Tafeln.

Bamberg 1906

Handels-Druckerei

Gedruckt mit Genehmigung der vereinigten medizinischen Fakultät in Giessen.

Referent: Professor Dr. MARTIN.

Herrn

Medizinalrat Prof. Dr. Baum

in dankbarer Verehrung

gewidmet

vom Verfasser.

Digitized by the Internet Archive
in 2026

https://archive.org/details/IA40154004_0265

Bekanntlich wurden im Laufe der letzten Jahre im Anatomischen Institut der tierärztlichen Hochschule zu Dresden unter Leitung des Vorstandes, Herrn Medizinalrat Professor Dr. Baum, eingehende Untersuchungen über den histologischen Bau des Blutgefässesystems der Haussäugetiere vorgenommen. Als erster beschäftigte sich Veterinär Thienel[17] mit der vergleichenden Untersuchung der Gefässe der Schultergliedmasse, dann folgte Tierarzt Busse[7] mit der des Beckens und der Beckengliedmasse, Reissinger[13] endlich stellte histologische Untersuchungen über den Aufbau der Arterien des Kopfes und Halses von den meisten Haustierarten an. Ausser diesen seinen Vorgängern machte es sich Oberveterinär Bärner[2] zur Aufgabe, die histologischen Verhältnisse der Aorta und ihrer Aeste vom Pferde eingehend zu studieren. Da nun noch die Untersuchung des letzteren Gefässabschnittes bei den Wiederkäuern ausständig ist, hat mich Herr Professor Dr. Baum veranlasst, dieses Thema zur Bearbeitung zu wählen.

Im Allgemeinen haben meine Vorarbeiter auf diesem eng zusammenhängenden Gebiete im Wesentlichen bei ihren Untersuchungen den Zweck verfolgt, zunächst in systematischer Weise die histologischen Verhältnisse der erwähnten Gefässe zu studieren und im Anschluss daran festzustellen, ob Unterschiede im histologischen Bau der Blugefässe bei den einzelnen Tierarten bestehen und ob solche bedingt sind durch die Verschiedenheit des Blutdrucks, je nachdem dieser durch die Lebensweise oder Gebrauchsart, dann auch durch die Nahrung, ferner durch das Temperament und das Alter der Tiere beeinflusst wird. Weiterhin wurden Untersuchungen darüber angestellt, ob sich hinsichtlich der Veränderungen im Bau der grossen zu kleinen Gefässen

eine bestimmte Regel aufstellen lässt, dann ob die Unterschiede im anatomischen Bau bei Abzweigungen von Gefässen sich nach dem Grade des dabei gebildeten Winkels richten und der Bau überhaupt durch die Verlaufsrichtung eines Gefässes, dorsal- und ventralwärts und die sonstigen lokal-anatomischen Verhältnisse (Lage an Knochen, Kanäle durch letztere, Umbiegungsstellen) beeinflusst wird. Zuletzt wurde noch die Frage berücksichtigt, ob es bestimmte Gefässgruppen gibt, deren Wandung gleichen Bau aufweist.

Ich habe den Versuch gemacht, bei meiner Arbeit ebenfalls diese Punkte zu berücksichtigen und durch meine eigenen Erfahrungen und Beobachtungen zu ergänzen. Ausserdem hatte ich mir vorgenommen, besonders auffallende Verhältnisse im histologischen Aufbau der Blutgefässe durch den Hinweis auf die Einflüsse der physiologischen Tätigkeit des Blutstromes und der Arterien selbst zu begründen.

Meiner Abhandlung sind Zeichnungen zu Grunde gelegt, die ich mit Ausnahme von fünf durch Herrn Maler Scholz in Dresden angefertigten Skizzen selbst herstellte. Ich tat dies lediglich aus dem Grunde, weil ich die einzelnen Verhältnisse im Aufbau der Gefässwand einerseits möglichst naturgetreu darstellen, andererseits auch nicht versäumen wollte, besonders auffällige Erscheinungen recht deutlich hervortreten zu lassen.

Herr Medizinalrat Dr. Baum hatte die überaus grosse Liebenswürdigkeit, mir alle technischen wie literarischen Hilfsmittel seines Institutes zur Verfügung zu stellen und mich auch jederzeit mit seinen gerne gegebenen Ratschlägen zu unterstützen. Für dieses äusserst liebenswürdige Entgegenkommen und für die grosse Mühewaltung bin ich Herrn Professor Dr. Baum zu ganz besonderem Danke verpflichtet, den ich hier auf das Herzlichste aussprechen möchte.

Die Untersuchungen, deren Resultat im Nachstehenden geschildert werden soll, sind nach seinen Angaben und unter seiner Leitung und Kontrolle ausgeführt worden.

Technik.

Da möglicherweise bald nach dem Tode Veränderungen im histologischen Aufbau der Blutgefässe eintreten, so war ich vor allem bestrebt, das zur Untersuchung zu verwendende Material möglichst lebenswarm zu erhalten. Deshalb entnahm ich solches nur von geschlachteten Tieren und zwar von solchen verschiedenen Alters und Geschlechts (besonders gilt dies für Gefässabschnitte mit grösserem Durchmesser), um in der Lage zu sein, meiner gestellten Aufgabe in jeder Beziehung nachzukommen.

Mit geringen Abweichungen hielt ich mich an die von Thienel,[17] Busse[7] und Reissinger[13] angewandte Technik als der vielfach erprobten und deshalb zuverlässigsten. Nachdem ich die zur Untersuchung bestimmten Gefässteile freipräpariert, wurden sie an ihrem distalen Ende mit verschieden langen Bindfäden gekennzeichnet in mit Zenker'scher[5] Flüssigkeit gefüllte Gläschen eingelegt. Ausserdem benützte ich als Härtungsflüssigkeit auch Formalin (Formalin 200,0 — Aq. dest. 1000,0 — Kal. nitric. 15,0 und Kal. acet. 30,0). Um bei der Auswahl der einzelnen Gefässabschnitte etwas systematisch zu verfahren, entnahm ich durchschnittlich von jeder Arterie je ein Stück aus dem Anfangs-, mittleren und Endteile unter besonderer Berücksichtigung von Abzweigungs- bezw. Teilstellen, dann auch von solchen, die durch ihre Lage besondere Veränderungen erwarten liessen. Nachdem die Präparate in je einer der obigen Flüssigkeitsarten innerhalb 24 Stunden gehärtet waren, wurden sie ebenso lang in fliessendem Wasser ausgewaschen, dann nach der gewöhnlichen Methode mittels Alkohol in steigender Konzentration entwässert. Zum Ein-

betten wurde, da billiger und zweckmässiger Paraffin verwendet und zwar solches mit einem Schmelzpunkte von 56°.

Die Schnitte wurden mittels Mikrotom angfertigt und zwar die von mittleren und grösseren Gefässen durchschnittlich 10—12 μ, die kleineren 6—8 μ, stark. Von den letzteren wurden nur Querschnitte hergestellt, von den ersteren ausser solchen auch Längsschnitte.

Das Aufkleben auf den Ojektträger geschah mittels Wasser; dabei wurde wiederholt die Beobachtung gemacht, dass stärkere Schnitte, also vorwiegend solche von grösseren Gefässen, nicht so gut hafteten als dünnere. In solchen Fällen war ich gezwungen, das Verdunsten der Aufklebeflüssigkeit durch Einlegen der Präparate in den Brutschrank etwas rascher zu erzwingen.

Es wurde auch der Versuch gemacht, mittels Eiweissglyzerin aufzukleben. Aber ich nahm bald Abstand von dieser Methode, denn erstens war sie zu zeitraubend und dann hatte ich an der bisherigen einen ganz zweckmässigen und leicht zu beschaffenden Ersatz dafür.

Als Färbemethoden kamen folgende zur Anwendung:

a) Delafield'sches Haematoxylin als Kernfärbemittel;

b) Resorcin-Fuchsinlösung (nach Weigert) zum Färben der elastischen Elemente;

c) Säurefuchsin-Pikrinsäurelösung (nach Hansen) zur Bindegewebsfärbung.

Versuchsweise wurde auch die Orcein-Färbung von Unna an Stelle der Weigert'schen Methode in Anwendung gebracht, doch gab ich dieses Verfahren bald auf, denn erstens erforderte es viel mehr Zeit und dann erwies mir das Resorcin-Fuchsin wenn auch nicht bessere, so doch die gleichen Dienste und bot letztere Färbungsmethode überdies noch den schätzbaren Vorteil, dass sie viel rascher auszuführen war. Ueberraschend gute Resultate erzielte ich ausserdem bei der Bindegewebsfärbung durch die van Gieson'sche Methode besonders zur Differenzierung der muskulären Elemente.

Allgemeines.

Nach Baum-Thienel[3] lassen sich an der Gefässwand folgende Schichten unterscheiden:

1. Entothel,	
2. Längsfaserschicht der Intima	Tunica intima,
3. Elastica interna	
4. Tunica media,	
5. Elastica externa	Tunica externa.
6. Adventilia	

Das Endothel besteht aus einer einfachen Lage abgeplatteter Zellen und bildet die innerste Schicht der Wand aller Gefässe. Die Zellen sind membranartig aneinander gekittet von im allgemeinen langgestreckter Spindelform. An diese Endothelhaut schliesst sich die Schutz- und Stützschicht der Gefässe an, die Schiefferdecker unter der Bezeichnung Membrana accessovia zusammenfasst. Diese besteht aus einer bindegewebigen Grundlage, in der elastische Fasern und glatte Muskelzellen verschieden verteilt und derart angeordnet sind, dass konzentrische Schichtenbildung besteht. Was die Verlaufsrichtung der Elemente in den verschiedenen Lagen anbelangt, so ist dieselbe in der inneren und äusseren eine vorwiegend longitudinale, in der mittleren dagegen eine mehr circuläre.

Verfolgt man die Gefässwand von innen nach aussen und behält dabei die Einteilung Baum-Thienels[3] im Auge, so hat man anschliessend an das Endothel die Tunica intima, die wieder in die Längsfaserschicht der Intima und in die Elastica interna zerfallen kann. Erstere besteht im wesentlichen aus einer mehr oder

oder weniger starken Schicht longitudinal verlaufender elastischer Fasern, die durch Bindegewebe mit einander vereinigt sind und, soweit es sich um die stärkeren Fasern handelt, auf dem Querschnitt als Körnchen erscheinen, weshalb Baum-Thienel diese Schicht auch als Körnchenschicht der Intima bezeichnen. Ausserdem können sich in der Längsfaserschicht glatte Muskelzellen, einzelne oder selbst zu kleinen Bündeln vereinigt, und sogenannte Intimazellen finden. Die Elastica interna stellt eine feine elastische Haut dar, die von Längsfasern gebildet wird und sich in leeren Arterien faltet. In letzterem Falle hat sie auf dem Querschnitt halskrausenartiges Aussehen.

Es ist nun, wie schon oben angedeutet, nicht immer der Fall, dass in einem Gefässabschnitte eine Längsfaserschicht der Intima und eine Elastica interna zu gleicher Zeit vorhanden sind. Vielmehr lässt sich die Beobachtung machen, dass in sehr grossen Arterien nur die Längsfaserschicht vorhanden ist, dass aber allmählich (zum Beispiel in den absteigenden Partieen der Aa. intercostales, den Endstücken der A. muculophrenica und A. epigastrica cranialis, dann in den Eingeweide-Arterien der Bauchhöhle mit Ausnahme der Hauptstämme) an Stelle der Längsfaserschicht eine Elastica interna tritt. Dass der Uebergang von der Längsfaserschicht zur Elastica interna nicht plötzlich stattfindet, ist eigentlich selbstverständlich; man kann dies besonders schön beobachten im Anfangsteile der A. musculophrenica und A. epigastrica cranialis, ferner im mittleren Teile der Aa. intercostales bezw. in dem dorsalen Drittel des absteigenden Teiles derselben und in den Hauptstämmen der Eingeweidearterien der Bauchhöhle, sowie im Aortenendstück, wo neben einer schwachen Längsfaserschicht auch kleinere und grössere Stücke einer Elastica interna vorkommen.

An der Tunica media, die nach aussen auf die Elastica interna folgt, ist dreierlei charakteristisch. Erstens verlaufen die muskulösen wie auch die elastischen Elemente vorherrschend circulär, daneben, wenn auch seltener, in schräger Richtung zur Gefässachse oder auch longitudinal

dann ist das relative Verhältnis zwischen beiden Elementen grossen Schwankungen unterworfen, und drittens ist der Stärkedurchmesser der Gefässschicht selbst sehr verschieden.

Zwischen der Tunica media und der Tunica externa s. adventitia liegt die Elastica externa. Diese ist jedoch nur äusserst selten in den Gefässen zu finden. Sie besteht aus den gleichen Elementen und zeigt dieselbe Beschaffenheit wie die Elastica interna.

In der Tunica externa s. adventitia, der äussersten Schicht der Gefässwand, verlaufen die elastischen Elemente und zum grössten Teile auch die muskulären in Längsrichtung. Im Allgemeinen scheint diese äusserste Gefässschicht nach den Untersuchungen Baums und seiner Schüler zur Tunica media bezüglich der Menge und Anordnung ihrer Elemente in einem gewissen antagonistischen Verhältnis zu stehen derart, dass wenn hier der muskuläre Charakter vorherrscht, dort die elastischen Elemente überwiegen und umgekehrt.

Es fällt nun nicht immer leicht, die Grenze zwischen den einzelnen Wandschichten genau anzugeben, besonders wenn eine Elastica interna, sowie externa fehlen, denn es kommt wiederholt vor, dass Gewebselemente gleichen Charakters von der einen Schicht in die andere übertreten; eine Beobachtung, die sich häufig an der Grenze zwischen Media und Adventitia machen lässt. In solchen Fällen ist einzig und allein die Verlaufsrichtung der Elemente für ihre Zugehörigkeit zu den einzelnen Schichten bestimmend. Allerdings kann man sich bei den grösseren Gefässstämmen auch hierauf nicht mehr verlassen, da sich dort die gleichartigen Gewebselemente in den einzelnen Schichten in Bezug auf Anordnung und Verteilung kaum mehr unterscheiden, sondern vollständig in einander übergehen.

Die Arterien der Brust- und Bauchhöhle des Rindes.

Aorta.

Im Anfangsteile der Aorta und besonders im Bulbus Aortae, dessen Wand eine ungefähre Stärke von 3,5 bis 4,5 mm aufweist, ist, wie bereits V. von Ebner[8] in dem gleichen Gefässabschnitte des Menschen gefunden hat, die Untersuchung der einzelnen Wandschichten ausserordentlich erschwert, denn diese sind hier nicht wie in kleineren Gefässen deutlich von einander abgegrenzt, sondern derart miteinander verschmolzen, dass ihre Elemente vollständig in einander übergehen. Ein weiterhin auffallendes Moment bildet der ausgeprägte elastische Typus, der von der Aorta in ihrem ganzen aufsteigenden Teile beibehalten wird und erst in ihrem der Wirbelsäule anliegenden Abschnitte allmählich sich immer mehr mit muskulären Elementen vermengt.

Die Längsfaserschicht der Intima im Anfangsteile der Aorta und im Bulbus Aortae fällt zunächst schon dadurch auf, dass ihr Stärkedurchmesser vielfach variiert; im Durchschnitt dürfte er mit einer Dicke von ca. 0,4 mm ungefähr $^1/_{20}$ der Gesamtwandung betragen. Weiterhin ist sie dadurch ausgezeichnet, dass sie vorwiegend aus elastischen Fasern besteht und gegen die Media absolut nicht abgegrenzt ist. Die elastischen Fasern sind meistenteils längs verlaufend und nehmen nach aussen an Stärke zu. Besonders an der Endothelgrenze sind sie sehr schwach und zeigen hier auch Neigungen zur Plattenbil-

dung. Ausser den Längsfasern finden sich auch einzelne schwächere, die sich netzartig verzweigen. Aber nicht allein in der Längsfaserschicht der Intima, sondern auch im inneren Teile der Media sind Längsfasern anzutreffen und zwar zwischen mehr oder- minder ausgebildeten Platten von verschiedener Stärke. Es lässt sich daher nicht mit Sicherheit angeben, was noch zur Intima und was zur Media zu rechnen ist, zumal eine Elastica interna nicht einmal in Spuren vorhanden ist. Nach aussen hin werden in der Media die vereinzelten Längsfasern immer seltener, dafür aber die Platten häufiger; letztere nehmen überdies an Stärke zu. Teilweise verlaufen sie ferner gerade, teilweis sind sie leicht gewellt; immer aber sind sie durch ein feinmaschiges Fasernetz mit einander verbunden. Indem sie in einer Anzahl von ungefähr 6—12 und noch mehr näher aneinander rücken, bilden sie Schichten, die wiederum einen von ihren Nachbarschichten gesonderten Verlauf nehmen, bald gerade, bald gewellt und dabei Spalträume von verschiedener Ausdehnung zwischen sich entstehen lassen. Stellenweise weichen diese Schichtenplatten auseinander, lösen ich auch wohl in ein netzartiges Gerüst von feinen Fasern auf; dadurch bekommt der Querschnitt das Aussehen, als sei im äusseren Teile der Media ein Rosenkranz herumgelegt. Eine Elastica externa fehlt. Die Adventitia, soferne hier von einer solchen überhaupt die Rede sein kann, besteht nur aus vereinzelten schwächeren Längsfasern, die hie und da durch enges Zusammenschliessen dünne streifige Häute bilden. Die Muskulatur tritt in der gesamten Wand gegenüber den elastischen Fasern sehr zurück. In der Intima und im inneren Drittel der Media finden sich solche nur in vereinzelten Fasern mit longitudinalem Verlauf; weiter nach aussen hin, ungefähr im mittleren Teile der Media, bilden die muskulären Elemente zwischen den elastischen ganz schwache Scheidewände, indem ihre Fasern nur in einfacher Lage auftreten. Auffallend ist hier der Wechsel in der Verlaufsrichtung derselben. Diese ist nämlich bald parallel mit der Gefässachse, bald schräg, bald überhaupt irregulär. Erst im

äusseren Drittel der Media kommt es zur Bildung von ausgesprochenen Muskelbündeln, die in den beschriebenen Spalträumen zwischen den elastischen Plattenschichten auftreten. An Stellen, wo netzartige Gerüste aus feineren Fasern vorhanden sind, durchdringen diese die Muskelbündel und bilden auf diese Weise das Hauptgerüst derselben.

Dieses eigenartige Verhältnis zwischen den elastischen Elementen und den muskulären, also ihre rings um das Gefäss abwechselnde Anordnung, bald in longitudinalen Plattenschichten, bald in teilweise mit elastischen Fasern nach verschiedenen Richtungen durchzogenen Muskelbündeln, hat seinen Grund wohl darin, die zur Ausdehnung und Zusammenziehung der Gefässwand notwendigen Kräfte zu unterstützen. Ein schwerwiegendes Moment in dieser Beziehung bildet die verschiedene Verlaufsrichtung der Muskelfasern in den einzelnen Bündeln. Letztere sind dadurch leichter im Stande, der Ausdehnung des Gefässes, sowohl der Länge wie der Breite nach entgegen kontrahierend zu wirken und zwar infolge ihrer anatomischen Beschaffenheit nicht in einem einzigen Hauptdruck, sondern, wenn ich so sagen darf, in wellenförmig sich fortpflanzenden Stössen, die besonders durch die in schräger Richtung zur Gefässwand verlaufenden Muskelfasern erzeugt werden. Durch diese histologische Beschaffenheit des Bulbus Aortae wird seiner physiologischen Aufgabe, dem aus dem Herzen gedrängten Blut durch Ausdehnung Raum zu schaffen und zugleich dasselbe nach oben in die eigentliche Aorta thoracica hineinzupressen, vollkommen Genüge geleistet.

Grosse Aehnlichkeit mit dem Bulbus Aortae in Bezug auf die mikroskopischen Verhältnisse hat die

Aorta pulmonalis,

deren Wandung im Anfangsteile einen durchschnittlichen Dickendurchmesser von 3,5 mm besitzt, mithin im Allgemeinen schwächer ist als die des Bulbus Aortae. Die Grenzen zwischen den einzelnen Wandschichten sind hier ebenfalls ganz undeutliche. Von der Intima ist nur eine fast überall gleichmässig starke Längsfaserschicht zu erkennen, die ungefähr den 10. Teil des Wandungsdurch-

messers einnimmt; sie besteht aus einem netzartigen Gerüste feinerer elastischer Fasern, von denen die meisten in longitudinaler Richtung, aber ohne bestimmte Anordnung verlaufen, die übrigen aber sich nach allen Seiten hin verzweigen. Dieselbe unregelmässige Verlaufsrichtung haben auch die zwischen den elastischen Elementen vereinzelt auftretenden Fasern der glatten Muskulatur aufzuweisen. In dem an die Intima grenzenden Abschnitte der Media zeigen die elastischen Elemente teilweise noch die gleiche Struktur wie in der Längsfaserschicht der Intima, doch besteht hier schon vielfach Neigung zur Plattenbildung und zwar betätigt sich dieselbe in der Weise, dass sich die geschilderten Fasergerüste zu Platten zusammenschieben. Wenn auch diese einen grösseren Stärkedurchmesser haben als die Intimafasern, so stehen sie doch an Dicke hinter denen in der Media des Bulbus Aortae zurück, wie sie auch in ihrer Anzahl relativ geringer sind. Aus letzterem Grunde sind zwischen ihnen auch mehr Spalten anzutreffen, besonders in den äusseren zwei Dritteilen der Media. Auffällig ist ferner, dass die elastischen Platten fast durchwegs Wellenform zeigen und sich stellenweise zu lockeren, feinen, netzartigen Fasergerüsten auflösen. In letzteren sind glatte Muskelfasern mit verschiedener Verlaufsrichtung zu Bündeln angehäuft. Wo ausgeprägte elastische Platten sind, liegen die muskulären Elemente in verschieden starken Schichten und unregelmässig verlaufenden Fasern zwischen denselben. Eine Adventitia ist wie eine Elastica externa in der A. pulmonalis nicht vorhanden.

Diese Arterie unterscheidet sich also vom Bulbus Aortae durch die schwächere Wand und die relativ geringere Menge an elastischen Elementen, deren Mangel durch die zahlreicher auftretenden muskulären kompensiert wird. Immerhin ist aber die A. pulmonalis zu den Arterien mit elastischem Typus zu rechnen.

Wenn auch die Schichtung der Gefässwand im Bereiche der Aorta ascendens noch keine ausgesprochene ist, so ist sie immerhin hier schon erheblich deutlicher als im Bulbus Aortae. Die Wandstärke beträgt hier im dorsalen,

also den Rückenwirbeln zu gelegenen Teile, durchschnittlich 7,0 mm und wird in dem seitlichen und ventralen Teile bis um die Hälfte schwächer (3,5 mm). Von der Intima ist wieder nur die Längsfaserschicht vorhanden. Diese ist von der Media, obgleich eine Elastica interna fehlt, relativ deutlich geschieden, denn an mehreren Stellen ist sie durch einen mit Bindegewebe ausgefüllten Spalt von derselben losgetrennt; ausserdem nehmen die in beiden Schichten verteilten elastischen Elemente eine ausgesprochen verschiedene Verlaufsrichtung. Schwieriger gestaltet sich schon die Bestimmung der Grenze zwischen Media und Adventitia, da letztere Schicht teilweise überhaupt zu fehlen, teilweise sich aus ersterer zu bilden scheint. Die Längsfaserschicht der Intima ist im Verhältnis zur Gesamtwand relativ schwächer, an der dicksten Wandstelle beträgt nämlich ihr Durchmesser ungefähr 0,2 mm, an der schwächsten 0,1 mm, also immer durchschnittlich $^1/_{35}$ der ganzen Wand. Abgesehen davon, dass ihre Struktur eine mehr einheitlichere wird und auch eine gleichförmigere ist als im Bulbus Aortae, sind auch ihre Fasern stärker als im Anfangsteile der Aorta. Besonders deutlich ausgebildet ist sie in der ventralen Hälfte der Gefässwand, wo ihre auf dem Querschnitt als Körnchen erscheinenden Fasern Neigung zur Reihenbildung zeigen und zwar treten meistens 6—7 solcher Reihen teils in unregelmässigen Abständen von einander, teils in Wellenform auf. Die Stärke der Fasern ist im Grossen und Ganzen überall dieselbe; doch kann man stellenweise, besonders gegen das Gefässlumen zu, beobachten, wie schwächere Fasern sich seitlich so enge aneinander legen, dass sie auf dem Querschnitt dünne gewellte Platten vortäuschen. Weitaus unregelmässiger ist die Anordnung der elastischen Elemente in der Intimaschicht der dorsalen Aortenwand. Hier legen die morphologischen Verhältnisse die Vermutung nahe, es würde sich aus der Intima heraus die Media bilden, denn es macht an vielen Stellen den Eindruck, als ob Längsfaserschicht und Media eine einzige Schicht seien. Wenn man nämlich auch an das Gefässlumen angrenzend einige wenige

ausgesprochene Fasernreihen vorfindet, so legen sich doch nach der Media zu die Fasern seitlich so eng aneinander, das man diese Gebilde als kleine Platten ansprechen kann, zumal sie, je weiter man sie in distaler Richtung verfolgt, immer mehr an seitlicher Ausdehnung zunehmen. Mit der Neigung zur Plattenbildung wächst auch der Dickendurchmesser der Fasern und werden auch die Spalten zwischen den einzelnen Fasernreihen grösser und unregelmässiger. Wo unter diesen eigenartigen Verhältnissen die Intimagrenze gegen die Media hin festzusetzen ist, lässt sich schwer angeben, man müsste denn nur die aus reinen elastischen Längsfasern bestehende Schicht zur Intima rechnen. Die Spalträume in der elatischen Intimaschicht werden durch Bindegewebe ausgefüllt, in dem ganz vereinzelt glatte Muskelfasern in verschiedener, hauptsächlich aber in Längsrichtung verlaufen. In der M e d i a fällt in diesem Aortenabschnitt das bereits zahlreichere Auftreten der muskulären Elemente ins Auge, doch bilden immerhin noch die elastischen das Uebergewicht. Letztere sind nach der Intima zu vorherrschend in Ringhäuten um die Gefässewand herumgelegt und zwar beträgt die Stärkewand dieser so angeordneten Schicht in der dorsalen Gefässhälfte wie in der ventralen durchschnittlich $^1/_6$ der gesamten Media, steht also zu dieser in Bezug auf ihren Durchmesser überall in gleichem Verhältniss. Diese teils gestreckten, teils gefalteten, elastischen Ringhäute sind durch netzartige, aus verschieden starken Fasern gebildete Gerüste mit einander verbunden, stellenweise auch durch dieselben etwas auseinandergedrängt. Was die Anordnung und den Aufbau der elastischen Elemente in dem übrigen Teile der Media anbelangt, so lässt sich hier keine bestimmte Regel aufstellen. Es finden sich hier nämlich Plattenschichten, die, wie man auf dem Querschnitt an den Körnchenreihen e rkennen kann, durch Vereinigung von Längsfasern entstanden sind. In den zwischen diesen Plattenschichten befindlichen Spalträumen grösserer und kleinerer Ausdehung erstrecken sich netzartige Gerüste von gröberen und feineren Fasern. Auch die einzelnen Platten sind durch äusserst feine, sich seitlich

abzweigende Fasern mit einander verbunden. Vielfach ist auch zu beobachten, wie Plattenschichten durch Auseinanderweichen der Platten und teilweises oder vollständiges Auflösen in stärkere und schwächere Fasern in obige netzartige Gerüste übergehen bezw. sich an deren Bildung beteiligen. Die Stärke der Gefässwand hat auf die Anordnung der elastischen Elemente in der Media keinen Einfluss, denn dieselbe bleibt im ganzen Gefässring die gleiche. Auffällig erscheint, dass sich in den netzartigen Fasergerüsten relativ weniger Bindegewebe angehäuft vorfindet als zwischen den elastischen Platten. Doch scheint dieses Auftreten von Bindegewebe in umgekehrtem Verhältnis zu dem der glatten Muskulatur zu stehen, da mit den netzartig verzweigten Fasern bezw. von diesen durchdrungen grössere und kleinere Bündel glatter Muskulatur sich hinziehen, während zwischen den Platten nur vereinzelte Muskelfasern oder einfache Lagen von solchen zu finden sind. Im allgemeinen ist die Verlaufsrichtung der Muskelelemente eine irreguläre, nur in einigen Bündeln nehmen sie einen ausgesprochenen longitudinalen Verlauf. Eine Elastica externa ist in diesem Aortenabschnitt ebensowenig wie eine interna vorhanden. Wie bereits erwähnt, scheint die Adventitia teilweise zu fehlen. Es sind nämlich und zwar hauptsächlich in der ventralen Aortenwand und ausserhalb der Media stellenweise einzelne schwächere Reihen von Längsfasern zu sehen, diese können aber ebensogut als Ausläufer der Media angesehen werden, zumal sie vielfach zu Platten zusammenrücken.

Die Media durchziehen in ihren äusseren zwei Dritteln auch vereinzelt schwächere und stärkere vasa vasorum, doch lässt sich nirgends die Beobachtung machen, dass solche in das innere Mediadrittel oder in die Intima übertreten.

Caudal von dem Arcus Aortae nimmt die

Aorta thoracica

mit dem Engerwerden des Gefässlumens auch am Durchmesser der Wand ab, jedoch nicht in gleichmässiger Weise.

In der Aorta ascendens, d. h. vom Bulbus Aortae bis zur Wirbelsäule ist kraniodorsale Wand stärker als die kaudoventrale; erstere misst z. B. am 7. Brustwirbel, d. h. da, wo die Aorta an die Wirbelsäule tritt, 5,0 mm, die kaudoventrale Wand nur 3,5 mm. Von hier aus wird die Wand deutlich dünner, aber die dorsale Wand rascher und in stärkerem Masse als die ventrale, denn die letztere ist in der Höhe des 9. Rückenwirbels noch 3,0 mm und im Bereiche des 13. noch 1,4 mm stark, während in der dorsalen der Durchmesser auf der gleichen Strecke auf 2,2 mm und schliesslich gar auf 1,1 mm herabsinkt.

Es ist dieses raschere Schwinden der dorsalen Aortenwand sicher mit ihrer Lage an den Rückenwirbeln in Zusammenhang zu bringen, die durch ihren ausgiebigen Seitendruck den Ausfall der Kräfte in der Gefässwand ersetzen.

Während im Bulbus Aortae und weiterhin in der Aorta ascendens die Grenzen zwischen den einzelnen Wandschichten nur an wenigen Stellen zu erkennen sind, treten sie in der Aorta thoracica mit der Abnahme des Lumendurchmessers und der Wandstärke fast überall deutlicher hervor, denn es zeigen sich die für die einzelnen Schichten charakteristischen Merkmale nach und nach an den Grenzen reiner und unvermischter. Die Längfaserschicht der Intima nimmt an Dicke allmählich ab. So ist sie z. B. in der Höhe des 7. Rückenwirbels durchschnittlich 0,2 mm und in der Höhe des 9. ungefähr 0,1 mm stark. Jedoch ist ihr Durchmesser nicht rings um die ganze Gefässwand konstant, denn im ventralen und seitlichen Teil derselben ist er stärker als im dorsalen. Die Fasern bilden mehr oder minder deutliche Reihen. Hauptsächlich die dem Endothel zunächstliegenden zeigen dies Verhalten in ausgesprochenstem Masse, so dass sie auf dem Querschnitt circuläre Fasern vortäuschen könnten. Ferner nehmen sie von innen nach aussen an Stärke zu und rücken in den an die Media grenzenden Reihen vielfach zu schmäleren und breiteren Platten zusammen. Dadurch wird die Grenze gegen letztere Gefässschicht naturgemäss undeutlich. Das Anwach-

sen bezw. die Dickenzunahme der Längsfasern von innen nach aussen erfolgt dadurch, dass sich mehrere feinere Fasern zu einer stärkeren zusammenlegen, wie an vielen Stellen beobachtet werden kann. Mit dem Dünnerwerden der Längsfaserschicht wird die Reihenbildung der elastischen Fasern ausgesprochener, selbstverständlich aber auch die Zahl derselben geringer (im Endabschnitt der Brustaorta nur mehr durchschnittlich 3—4 Reihen). Eine Elastica interna fehlt, trotzdem ist die Intima gegen die Media fast überall gut abgegrenzt, nur an einzelnen Stellen ist die Grenze aus oben erwähntem Grunde verwischt. Die Media bleibt in der ganzen Aorta thoracica die stärkste Gefässschicht. Sie trägt vorherrschend elastischen Typus, der besonders in der ersten Hälfte der Brustaorta zur Geltung kommt, während er in der zweiten jedoch allmählich mit muskulären Elementen vermengt wird. Bis ungefähr in der Höhe des 9. Rückenwirbels in dem inneren Drittel und von da ab in der inneren Hälfte der Media liegen elastische Ringlamellen mehr oder weniger gefaltet enge an einander. Zwischen ihnen finden sich einfache Schichten von hauptsächlich längs-, seltener circulär verlaufenden Muskelfasern. In dem übrigen Teile der Media wird das Bild wesentlich anders. Stärkere elastische Platten von verschiedener Zahl legen sich schichtenweise eng zusammen. Dadurch entstehen zwischen denselben grössere Lücken, die durch netzartig verzweigte, hauptsächlich aber aus Längsfasern bestehende Gerüste ausgefüllt sind. An anderen Stellen sieht man, wie umgekehrt Bündel von Platten bezw. Fasern in einzelne Fasern sich auflösen und dann geradezu Netze bilden, so dass man bald eine Plattenschichte, bald ein Fasergerüst hat. Zwischen diesen faserigen Netzwerken setzen sich aber hin und wieder doch einige Platten von den Schichten aus fort, werden aber schwächer und erscheinen mehr gewellt. Bei der Betrachtung solcher Stellen auf dem Querschnitt wird man unwillkürlich an ein fadenscheiniges Stück Stoff erinnert, das an vielen Stellen durchgerieben ist. Während die Ringlamellen in der inneren Mediahälfte fast durchweg gefaltet sind, verlaufen in der äusseren die zu

Schichten zusammengedrängten Platten mehr gestreckt und sind teilweise auch erheblich stärker. Eine bestimmte Zahl der sämtlichen elastischen Mediahäute anzugeben, ist bei der unregelmässigen Anordnung unmöglich, doch dürften sie an der dicksten Stelle nahezu 100 sein. Glatte Muskulatur findet sich in der ganzen Media verteilt zwischen den elastischen Elementen. Die Verlaufsrichtung ihrer Fasern ist eine ganz verschiedene, so dass sich keine bestimmte Regel hiefür aufstellen lässt. Im Allgemeinen finden sie sich in der inneren Mediahälfte als einfache Schichten oder überhaupt ganz vereinzelt, während sie in der äusseren sowohl in der gleichen Anordnung als auch in ganz beträchtlichen Gruppen oder Bündeln auftreten, die besonders im mittleren Teile sehr zahlreich sind. Gegen das Ende der Brustaorta wird die Verteilung der elastischen und muskulären Elemente in der Media eine gleichmässigere. Elastische Ringlamellen, auffälliger Weise meistens stark gefaltet, verlaufen in ziemlich regelmässigen Abständen neben einander und lassen mit glatter Muskulatur ausgefüllte Spalträume zwischen sich. Ihre Zahl mag durchschnittlich 50 betragen, doch sind in der ventralen Wandhälfte gewöhnlich etwas mehr als in der dorsalen. Netzartig verzweigte Fasergerüste sind nur in ganz geringer Ausdehnung anzutreffen, während die Verbindung der einzelnen Plattenringe noch immer durch feinere verästelte Fasern hergestellt wird. Eine besondere Beachtung verdient im ventralen Teil der Aortenwand das Auftreten eines mächtigen Bündels elastischer Längsfasern ungefähr in der Mitte der Media. Die auffallend kräftigeren Fasern liegen hier regellos äusserst enge aneinander, so dass sie gleichsam breite elastische Stränge bezw. Bänder bilden. Ob diese Fasern konstant vorkommen, lässt sich schwer sagen, da ich diesen Aortenabschnitt nur von einem Tiere untersucht habe. Es erscheint daher auch fraglich, ob und mit welcher physiologischen Funktion diese starken Fasermassen in Verbindung zu bringen sind; man könnte höchstens annehmen, dass sie zur Verstärkung der Aortenwand dienen sollen, die derselben bei ihrem Durchtritt durch den Aortenschlitz des Zwerch-

fells sicher bedarf. Die glatte Muskulatur bildet meistens einfache, seltener doppelte Schichten vorherrschend circulärer Fasern. Daneben finden sich besonders an der äusseren Mediahälfte kleinere Gruppen von Muskelfasern, die mehr oder weniger in Spiraltouren sich hinziehen, wie sie in gleicher Anordnung auch bei mittelgrossen und kleineren Arterien auftreten, wo sie noch genauer beschrieben werden sollen. Zur Bildung von ausgesprochenen Muskelbändern kommt es nicht mehr.

Eine Elastica externa fehlt. Die Adventitia besteht in der ersten Hälfte der Brustaorta nur aus einigen Spuren von Bindegewebe, in dem ab und zu einige feinere netzartig verzweigte elastische Fasern zu sehen sind. Erst in der zweiten Hälfte treten elastische Längsfasern auf und zwar an der ventralen Wandhälfte mit durchschnittlich 5 bis 6 enge an einander gedrängten ziemlich regelmässig verlaufenden Reihen, während letztere im übrigen Teile der Gefässwand durch das reichliche Bindegewebe auseinander geschoben sind. Glatte Muskelfasern treten sowohl vereinzelt in Längsrichtung wie auch in schmalen Bündeln auf, können jedoch gegenüber den starken Bindegewebsmassen als nennenswerter Bestandteil der Adventitia kaum in Betracht kommen. Immerhin aber erscheint es beachtenswert, dass die Muskelbündel vereinzelt schlauchartig vasa vasorum umkleiden und stellenweise mit schwachen Ausläufern in die Media überstrahlen.

Wie schon im Endabschnitt der Brustaorta die elastischen Elemente vor den muskulären immer mehr zurücktreten, so übertreffen letztere die ersteren in dem Anfangsteile der

Aorta abdominalis

bereits derart an Menge, dass der muskuläre Charakter der vorherrschende wird. Jedoch ist der Uebergang vom elastischen zum muskulären Typus kein plötzlicher, sondern vollzieht sich allmählich. Die Schichtung der Wand ist im allgemeinen gut ausgeprägt, tritt aber nicht an allen Stellen deutlich hervor.

Die Längsfaserschicht der Intima ist im Anfangsteile der Aorta abdominalis in der dorsalen Wandhälfte etwas stärker als in der ventralen, während sie im Endstück gerade das entgegengesetzte Verhalten zeigt, nämlich die dorsale Längsfaserschicht schwächer als die ventrale ist. Ihr Bau ist zwar im Grossen und Ganzen derselbe wie der im letzten Drittel der Brustaorta, es treten aber einzelne Verschiedenheiten auf, die für vorliegende Untersuchung von Interesse sind. So wird die Längsfaserschicht, die sich in Bezug auf ihren Durchmesser zur Gesamtwand durchschnittlich wie 1 : 25 verhält, mit der Abnahme des Gefässlumens allmählich schwächer.

Beim Pferde liegen nach den Untersuchungen Bärners die Verhältnisse der Längsfaserschicht der Intima in demselben Gefässbezirke bekanntlich insofern ganz anders, als hier die Längsfaserschicht ganz bedeutende, wenn auch ungleichmässige Verdickungen zeigt, von denen schon Bärner annimmt, dass sie pathologische, durch Sclerostomum armatum bedingte Prozesse als Ursache haben. Für die Richtigkeit der Bärner'schen Annahme spricht jedenfalls auch das gleichmässige Schwinden der Längsfaserschicht der Intima, sowie ihr einfacher Bau beim Rinde.

Bemerkenswert ist ferner das Auftreten grösserer Mengen von Bindegewebe in der Intima. Es ist dasselbe vielleicht in der Brustaorta ebenso reichlich vorhanden, kommt aber in der Bauchaorta infolge des Schwindens der elastischen Elemente mehr zum Vorschein. Vom Bindegewebe eingehüllt ziehen sich auffallend schön in Reihen geordnet die Längsfasern hin und zwar sind sie so verteilt, dass zwischen den ungefähr 4 oder 5 Reihen stärkerer Fasern immer mehrere Reihen äusserst feiner liegen. Die stärkeren Fasern in den an die Media grenzenden Reihen sind meistens so nahe aneinander gerückt, dass sie auf dem Querschnitt eine Elastica interna vortäuschen können. Erst in der ventralen Wandhälfte des Aortenendstückes vereinigen sie sich, wie noch erwähnt werden wird, wirklich zu einer solchen. In beschränkter Anzahl finden sich zwischen den Faserreihen auch vereinzelt glatte Muskelfasern mit

gleicher Verlaufsrichtung. Ein wesentlich anderes Bild als in der Brustaorta liefert in der Bauchaorta die Media. Da sie stets als Typusträgerin der Gefässwand auftritt, so ist es selbstverständlich, dass der vorherrschende muskuläre Charakter dieses Aortenabschnittes in ihr zur Geltung kommt. Es finden sich zwar im Anfangsteile der Bauchaorta die elastischen Elemente noch ziemlich reichlich, sie schwinden aber im weiteren Verlaufe derselben derart, dass die in antagonistischer Weise zunehmenden muskulären Gewebsteile besonders im Aortenendstück weitaus das Uebergewicht erhalten. Die elastischen Lamellen lassen grosse Spalten zwischen sich, in denen das elastische Netzwerk reichlichen Spielraum zur Ausdehnung findet. Durchschnittlich 15—20 an der Zahl sind sie in der ersten Hälfte der Bauchaorta noch verhältnismässig stark, werden aber im Endstück des Gefässes etwas schwächer und dafür zahlreicher, so dass sich auch die Spalten zwischen ihnen wieder verkleinern. Besonders auffallend erscheint es, dass die Lamellen der äussersten Mediaschicht sich zum Teil in Längsfasern spalten bezw. Längsfasernreihen sich zu Lamellen zusammenschliessen. Ob ersteres oder letzteres der Fall ist, lässt sich kaum beurteilen und ist für den Effekt auch gleich. Immerhin ist aber an solchen Stellen die Grenze zwischen Media und Adventitia verwischt. Naturgemäss richtet sich das Verhalten der glatten Muskulatur nach dem der elastischen Elemente. Ihre Verlaufsrichtung ist eine vorherrschend circuläre. Nur im äusseren Drittel der Media läuft rings um die Gefässwand eine schmale Muskelschicht mit Längsfasern, auf welche nach aussen hin wieder eine solche mit Circulärfasern folgt, so dass ihre Zugehörigkeit zur Adventitia ausgeschlossen erscheint. Ab und zu finden sich Stellen, an denen die Muskelfasern ganz irregulär angeordnet sind, so besonders im Aortenendstück, wo ausserdem noch grössere Lagen von Muskelfasern mit schräger Richtung zum Gefässlumen auftreten.

Dieser Befund ergänzt die von V. von Ebner[8] für die Aorta des Menschen gemachten Angaben für die Tiere. Denn v. Ebner fand auch, dass rein circulär oder längs-

laufende Muskelschichten äusserst selten in der Aorta zu finden sind, dieselben vielmehr nach allen nur möglichen Richtungen verlaufen, die gewöhnlichsten im Winkel von 25 bis 35° zur Querachse des Gefässes. Sogar die Richtung der einzelnen Muskelfasern innerhalb derselben Schicht ist nicht immer die gleiche. Durch diese eigenartige Anordnung der Muskelfasern wird die Aortamuskulatur befähigt, die Ausdehnung des Gefässes durch den Blutdruck nicht nur in der Quere, sondern auch in der Länge entgegen zu wirken.

Eine Elastica externa fehlt. Die Adventitia enthält auffallend viel Bindegewebe. Ihren Hauptbestandteil machen aber wieder die elastischen Längsfasern aus, deren Reihen teils parallel mit den Lamellen der Media, teils ganz regellos verlaufen, wie dies fast überall in der äussersten Schicht der Adventitia der Fall ist, die dadurch das Aussehen bekommt, als sei sie von einem netzartigen Fasergerüste umgeben. Wieder an anderen Stellen ist die Längsfaserschicht überhaupt nur in Form einiger weniger Reihen vorhanden, so besonders in der ventralen Wandhälfte, während sie in der dorsalen dafür um so stärker auftritt, so dass sie oft nahezu den halben Durchmesser der Media erreicht. Was die Stärke der elastischen Fasern anbelangt, so übertreffen sie kaum die übrigen Wandschichten. Glatte Muskulatur zeigt sich in einer beträchtlichen Anzahl von vereinzelten längsziehenden Fasern, die seltener in der ventralen Wandhälfte und auch hier nur zu schwächeren Bündeln zusammentreten, während sie in der dorsalen durchwegs ganze Gruppen von solchen bilden.

Es drängt sich an dieser Stelle unwillkürlich die Frage auf, weshalb die Adventitia in der den Rückenwirbeln anliegenden Wandhälfte der Aorta einen erheblich grösseren Dickendurchmesser zeigt als in der ventralen. Dies dürfte sich aber auf Grund der lokalanatomischen Verhältnisse erklären lassen. Die fast frei in der Bauchhöhle an Bindegewebe hängende Aorta bedarf eines von ihr selbst ausgehenden Bindegliedes. Dieses ist durch die kräftiger entwickelte Adventitia geschaffen. Dadurch findet auch das die Aorta umgebende elastische Fasernetz mit den Muskel-

bündeln seine Erklärung, welche beide die Aortenwand in ihrer physiologischen Aufgabe unterstützen, zu der das wenig dehnbare und widerstandsfähige Bindegewebe allein nicht geeignet ist.

Weiterhin liegt die Annahme nahe, dass das Vorkommen von Längsmuskeln in der Adventitia mit den durch die Blutwelle bewirkten longitudinalen Verschiebungen des Gefässes in Zusammenhang zu bringen ist, welche Ansicht besonders von Bardeleben[4] vertreten wird. Die erwähnten Gewebsmassen, durch welche die Aorta zum Teile an die Rückenwirbel befestigt ist, sind fortwährend den Einwirkungen der Blutwelle auf die Gefässwand, also stetig wiederkehrendem Zuge, mitausgesetzt bezw. sollen dieselben nicht beeinträchtigen. Durch die Längsmuskelbündel wird nun die Aorta nach oben fixiert, ohne dass ihr die Bewegungsmöglichkeit genommen wird.

Obwohl Busse[7] das Endstück der Aorta bereits eingehend untersucht hat, so habe ich dasselbe trotzdem Hand in Hand mit seinen darüber ausgeführten Erläuterungen noch einer genauen Betrachtung unterworfen, teils um die mir gestellte Aufgabe vollständig zu erledigen, teils um zu sehen, ob ich mich mit dem Ergebnis meiner Untersuchung seinen Darstellungen anschliessen kann. Dies ist der Hauptsache nach der Fall, jedoch ergaben sich einige Abweichungen, die ich nicht unerwähnt lassen möchte und die mir beweisen, dass individuelle Varietäten im Bau der Gefässe auftreten.

Vor allem konnte ich nicht finden, dass die elastischen Fasern der Intima von innen, also vom Endothel aus, nach aussen an Stärke zunehmen, sondern muss auf das schon Erwähnte hinweisen, dass schwächere und stärkere Fasernreihen abwechselnd aufeinander folgen. Die von Busse erwähnte Elastica interna konnte ich auch beobachten. Es ist dies um so auffallender, hier im Beckenende noch auf eine solche zu stossen, als sie in der ganzen übrigen Aorta fehlte. Allerdings scheint dieselbe auch hier nur in der Entwicklung begriffen zu sein, denn sie tritt nur in der ventralen Wandhälfte auf, wo sie aus Längsfasern entstanden

ist, wie die auf dem Querschnitt stellenweise in ihr sichtbaren dunkleren Körnchen beweisen. Was die Stärke der Adventitia betrifft, so möchte ich auf das bei der Betrachtung der Aorta abdominalis im allgemeinen Erwähnte hinweisen. Im Uebrigen fand ich auch die elastischen Längsfasern der Adventitia nicht viel stärker entwickelt als die der übrigen Wandschichten, eine Tatsache, die nur für das Aortenende zutrifft. Dies ist sehr auffallend, denn, wie bei den Arterien der Bauchhöhle als solchen des muskulären Typus wiederholt zu beobachten ist, besteht ein ausgeprägtes antagonistisches Verhältnis zwischen den elastischen Elementen der Media und der Adventitia. Letzteres kennzeichnet sich dadurch, dass die eine Schicht im Gegensatze zur anderen reicher ist an elastischem Gewebe und wechselweise die eine die andere hierin übertrifft.

In Bezug auf sein Kaliber und seine Wandstärke kommt der

Truncus brachiocephalicus communis

gleich nach der Aorta. Der Durchmesser seiner Wandung beträgt nämlich im allgemeinen ringsum 0,4 cm, doch kommen auch etwas stärkere Wandstellen vor. Im Uebrigen stimmt auch der Bau dieser grossen Arterie im Wesentlichen mit dem der Aorta überein. Vor allem ist nämlich auch bei ihr die Bestimmung der einzelnen Gefässschichten, wenn nicht gerade unmöglich, so doch bedeutend erschwert.

Die Intima besteht, soweit man sie hier als solche bezeichnen will, im Wesentlichen nur aus einer elastischen Längsfaserschicht, deren Fasern auf dem Querschnitt in ungefähr 30—35 Körnchenreihen erscheinen, welche in unregelmässigen Abständen von einander rings um das Gefässlumen verlaufen. Die Fasern sind durchschnittlich überall gleich stark und wieder durch äusserst feine mit einander verbunden. An einzelnen Stellen und zwar hauptsächlich in der dorsalen Wandhälfte des Gefässes täuschen die direkt auf das Endothel folgenden Fasern stärkere circuläre Fasern vor, sie sind aber bei genauer Betrachtung als eng aneinander liegende feinere Körnchenreihen bezw. longitudinale

Fasernschichten zu erkennen. Letztere sind durch ein äusserst feinmaschiges elastisches Netzwerk mit einander verbunden. In dem dem Gefässlumen abgekehrten Teile der Intima, also gegen die Media hin, zeigt die Längsfaserschicht stellenweise durch seitliche Vereinigung ihrer Fasern Neigung zur Plattenbildung, die nach aussen hin immer ausgesprochener wird, bis von einzelnen Längsfasern überhaupt nichts mehr zu sehen ist. Infolge dessen ist die Abgrenzung der Intima von der Media gar nicht möglich, wie oben schon erwähnt, denn man kann ebenso gut die ausgesprochene Längsfaserschicht als Intima ansprechen und die Schichten mit beginnender Plattenbildung bereits zur Media rechnen als auch die Grenze zwischen beiden Gefässhäuten dort festsetzen, wo gar keine vereinzelten Längsfasern bezw. Fasernreihen mehr vorkommen, zumal auch keine Elastica interna vorhanden ist. Einen schwachen Anhaltspunkt für die Bestimmung der Intimagrenze nach der Media hin könnten die muskulären Elemente durch ihre longitudinale Verlaufsrichtung bilden, wenn sie nicht in der innersten Gefässschichte allzu vereinzelt auftreten und nicht auch noch zum Teil in gleich beschränkter Anzahl und gleicher Anordnung in der inneren Mediazone vorkommen würden.

An der Media, die in Bezug auf ihren Dickendurchmesser durchschnittlich 8 mal so stark ist als die Intima, lassen sich nach der Anordnung und Verteilung ihrer Gewebselemente zwei Zonen unterscheiden und zwar eine innere, die ungefähr ⅓ der ganzen Wandschicht für sich beansprucht mit fast rein elastischem Typus und nur wenigen vereinzelten glatten Muskelfasern, sowie eine äussere, in der die muskulären Elemente zahlreicher vertreten sind, aber noch lange nicht an Menge den elastischen gleichkommen. Die Anordnung der elastischen Elemente ist in der inneren Mediazone eine mehr regelmässige. Sie treten hier vorzugsweise als ziemlich starke Lamellen bezw. Ringhäute auf, die durch seitliche etwas schwächere Faserzüge unter einander in Verbindung stehen und nach aussen hin an Stärke zunehmen. Die innersten Lamellenschichten

werden in ihrem Verlaufe um den Gefässring stellenweise von kleineren Platten und auch einzelnen longitudinalen Fasern unterbrochen. Es ist daher hier die Vermutung nahe gelegt, dass sich die Lamellen aus den Platten bezw. Fasern durch Aneinanderschliessen heranbilden. Zwischen den elastischen Ringhäuten ziehen sich vereinzelte Längsfasern von verschiedener Stärke hin, so dass ein vollständiges Gerüst von elastischen Elementen vorhanden ist, in dem die glatte Muskulatur nur für vereinzelte, nach allen Richtungen verlaufende Fasern zur Bildung von einfachen, seltener doppelten Schichten Platz findet. In den beiden äusseren Dritteln der Media herrscht insoferne mehr Unregelmässigkeit in der Anordnung der elastischen Elemente, als vielfach muskuläre neben ihnen auftreten. Es finden sich hier keine Ringhäute mehr, sondern schmälere und breitere Lamellen, die bald gestreckt, bald wellenförmig in einer Anzahl von durchschnittlich 10—12 nebeneinander geschichtet sind.

Zwischen diesen Platten verlaufen vorherrschend circulär, daneben aber auch nach verschiedenen Richtungen vereinzelte glatte Muskelfasern. Es kommt nun auch vor, dass sich diese Plattenschichten in ähnlicher Weise wie in der Aorta thoracica in ein netzartiges Fasergerüst auflösen bezw. dass sie einem solchen Platz machen oder durch Auseinanderweichen kleinere oder grössere Spalten zwischen sich lassen. In diesen Zwischenräumen sowohl, wie in denen der Fasergerüste finden sich neben reichlichem Bindegewebe vereinzelte stärkere und schwächere Muskelbündel, deren Fasern neben vorherrschend longitudinaler verschiedene Verlaufsrichtung zeigen. Die einzelnen Lamellen sind seitlich unter sich wieder durch netzartig verzweigte stärkere und schwächere Fasern verbunden. Auffallend ist es, dass in der äussersten Mediaschichte die elastischen Elemente d. h. Platten und Faserzüge als solche schwächer werden, resp. an Ausdehnung verlieren und hier häufiger eine netzartige Anordnung sich vorfindet. Auf dem Querschnitte weisen die starken Platten eine dunklere Punktierung auf, wodurch geradezu der Anschein erweckt wird, als seien sie wie auch

in der innersten Mediaschicht ebenfalls durch seitliches Aneinanderschliessen von Längsfasern entstanden. Bezüglich der Zellkerne in der glatten Muskulatur möchte ich noch erwähnen, dass sie hier etwas kleiner sind als in den mittleren Gefässen und eine Uebergangsstufe von der Stäbchen- zur Spindelform darstellen.

Eine Elastica externa existiert nicht. Ist man es bei mittleren und kleineren Arterien gewöhnt, als Hauptbestandteil der Adventitia eine elastische Längsfaserschicht zu sehen, so findet man hier beim Truncus brachiocephalicus communis wohl gleichfalls elastische Elemente in der Adventitia; sie verlaufen aber nicht longitudinal, sondern treten hauptsächlich als ein elastisches Fasernetz auf und unterscheiden sich daher in keiner Weise von den gleichartigen Gewebselementen in der Media. Es sieht aus, als ob die elastischen Bestandteile der Adventitia allmählich in die der Media übergingen. Aus diesem Grunde ist es auch unmöglich, für beide Gefässschichten eine bestimmte Grenze anzugeben. Vielfach macht es geradezu den Eindruck, als ob die Adventitia fehlte und es bleibt gar nicht ausgeschlossen, dass dies wirklich der Fall ist, wenn man die schon bei der Aorta vorgefundenen gleichartigen Verhältnisse in Betracht zieht. Hält man diese Annahme aufrecht, dann müsste man das eben als zur Adventitia gehörig erklärte Gewebe zur Media rechnen.

Schon im Sinne Ranviers kann man den Truncus brachiocephalicus communis nach seiner Grösse bezw. seinem Kaliber zu den Gefässen mit ausgeprägtem elastischen Typus rechnen, ebenso aber auch auf Grund des beschriebenen Befundes, nach welchem die elastischen Elemente die muskulären bei weitem überwiegen.

Wenn auch im allgemeinen anzunehmen ist, dass die

A. brachiocephalica

denselben Bau zeigt wie der Truncus brachiocephalicus communis, so bleibt doch zu erwarten, dass infolge der durch Abzweigung der A. subclavia eingetretenen Ver-

kleinerung des Gefässes sich verschiedene von dem Hauptstamme abweichende Eigentümlichkeiten vorfinden. Nach ihrer Wandstärke, die durchschnittlich nahezu 2 mm beträgt, und ihrem Lumendurchmesser zu urteilen, zählt sie zu den grösseren Arterien. Der Bau der Wand unterscheidet sich von dem des Truncus brachiocephalicus communis zunächst schon dadurch, dass die Schichtung der Gefässwand hier bereits bestimmtere Grenzen annimmt, wenngleich sich ab und zu noch Stellen finden, wo die Trennung der Schichten noch einigermassen Schwierigkeiten macht. Immerhin beweist der Befund auch in diesen Gefässen, dass die Wandschichten der Arterien mit deren Kleinerwerden für sich deutlicher hervortreten. Das Gefäss besitzt, wie kaum anders zu erwarten, elastischen Typus. Es fällt aber trotzdem auf, dass ziemlich viel Muskelbündel in der Media vorhanden sind, so dass der elastische Charakter nicht rein ausgeprägt ist, wie nach der Ranvier'schen Einteilung vermutet werden müsste.

Die Intima beansprucht für sich ungefähr $^1/_{15}$ vom Durchmesser der gesamten Gefässwand, ist aber nicht an allen Stellen gleich stark. Sie besteht aus einer nahezu ausgesprochenen Längsfaserschicht, die auf dem Querschnitt je nach ihrer Stärke als mehr oder minder zahlreiche Körnchenreihen in Erscheinung tritt. So lassen sich an der schwächsten Stelle der Intima nur 6—7 solcher Reihen zählen, während dort, wo die Längsfaserschicht den grössten Dickendurchmesser aufweist, 20—25 vorhanden sind. Allerdings ist bei letzteren die Anordnung in Reihen nicht so deutlich ausgeprägt, sie treten nämlich eher als Körnchengruppen auf. Es verlaufen hier also die elastischen Elemente nicht als faserige Häute, sondern bilden mehr einzelne Faserzüge. Fast überall lässt sich beobachten, wie die Körnchen bezw. Fasern von innen heraus an Stärke zunehmen, bis sie in der äussersten Intimaschicht den elastischen Elementen in der Media hierin gleich sind, jedoch erreichen sie im allgemeinen nicht mehr den grössten, in dem Truncus brachiocephalicus communis und in der Aorta

thoracica bei den Intimafasern gefundenen Durchmesser. Auch hier in der A. brachiocephalica zeigen die an die Media angrenzenden Fasernreihen der Intima stellenweise Neigung zur Plattenbildung, wie gleiche Verhältnisse schon in der Aorta sowohl wie im Truncus brachiocephalicus angetroffen worden sind. An solchen Stellen ist erklärlicher Weise die Grenzbestimmung zwischen den beiden Schichten, Intima und Media, ziemlich erschwert, wenn auch nicht gerade unmöglich gemacht. Aehnlich, wie man schon in dem Truncus brachiocephalicus communis gefunden hat, täuschen auch hier stellenweise auf dem Querschnitt dem Endothel anliegend feinere zusammengerückte Körnchenreihen stärkere circuläre Fasern vor und machen in hohem Grade den Eindruck einer Elastica interna, wenn nicht ihre Lage davon abhalten würde, sie als solche zu erklären. Man kann ausserdem im Anfangsteile der Arterie die Beobachtung machen, dass wirklich äusserst feine circulär-wellenförmige Faserchen stellenweise direkt auf die Endothelschicht folgen und möchte ich diese für feine elastische Häute ansprechen. Die muskulären Elemente in der Intima haben in Bezug auf ihre Menge, Anordnung und Verteilung zu denen im Truncus brachiocephalicus communis nichts Besonderes aufzuweisen, höchstens, dass sie im weiteren Verlaufe der Arterie etwas zahlreicher auftreten.

Die Media zerfällt im allgemeinen in 2 Zonen, eine innere von nahezu rein elastsichem Typus und eine äussere, in welcher auch muskuläre Elemente und zwar in dem Masse vertreten sind, dass sie den elastischen an Menge gleich kommen. In der inneren Mediazone findet man teils netzartig verzweigte, elastische Fasergerüste, teils treten zahlreiche schwächere und stärkere, mehr oder weniger ausgedehnte Platten auf. Dieses abwechslungsreiche Bild verliert sich nach der Mitte der Media zu immer mehr, denn hier zeigen sich auffallend starke Lamellen, die mit nur geringgradigen Unterbrechungen den ganzen Gefässring umkleiden. Sie sind bald gestreckt, bald gewellt, und verlaufen in unregelmässigen Abständen von einander. Netzartig verzweigte Fasern von verschiedener Stärke stellen die Ver-

bindung zwischen diesen Lamellenhäuten her. In der äusseren Mediahälfte verliert die Regelmässigkeit in der Anordnung der elastischen Lamellen insofern, als dieselben mehr schichtenweise auftreten, stellenweise auch von Fasergerüsten mit netzartiger Verzweigung unterbrochen werden. Die Schichten werden dadurch gebildet, dass sich die Lamellen in der durchschnittlichen Anzahl von 6—10 in regelmässiger Anordnung derart hintereinander legen, dass sie nur ganz schmale, gleichmässig weite Spalten zwischen sich lassen. Die Fasergerüste kommen auf die gleiche Weise zu stande, wie in dem Truncus brachiocephalicus communis, indem die Lamellen sich in stärkere und feinere Fasern auflösen, die nach verschiedenen Richtungen hin verlaufen; jedoch sind hier in der A. brachiocephalica die netzartigen Verzweigungen nicht mehr so kompliziert wie im obigen Stammgefäss, sondern halten der Hauptsache nach die longitudinale Verlaufsrichtung inne. Nach der Adventitia zu, also in der äussersten Mediaschicht werden die elastischen Lamellen seltener. An ihre Stelle treten mehr oder minder ausgedehnte Platten, die zwar eine den erwähnten Lamellenschichten ähnliche Anordnung im Grossen und Ganzen beibehalten, so dass sie auf dem Querschnitt das Aussehen von streifigen Bänderstücken bezw. Körnchenreihen haben, aber dadurch immer mehr an Aehnlichkeit verlieren, dass zahlreiche vereinzelte Längsfasern zwischen ihnen erscheinen, die immer mehr zunehmen und schliesslich das Uebergewicht über die Platten bilden. Es wird hiedurch geradezu der Anschein erweckt, als würden die Lamellen sich zuerst in Platten und diese sich wieder in Längsfasern auflösen oder umgekehrt letztere sich zu Platten zusammenschliessen, indem sie sich seitlich zusammenlegen und diese hinwiederum auf dieselbe Weise Lamellen bilden. Was die muskulären Elemente in der Media anbelangt, so finden sich dieselben in der inneren Zone nur äusserst spärlich in vorherrschend circulärer Anordnung und zwar bilden sie hier fast durchwegs nur einfaserige Schichten zwsichen den elastischen Platten und Lamellen. Nur an den Stellen, wo die elastischen Elemente sich netzartig verzweigen, und

diese sind äusserst selten, treten schwache Bündel auf, deren Fasern teils circulär, teils schräg zur Gefässachse verlaufen. In dem übrigen Teil der Media ziehen sich in den Spalträumen zwischen den elastischen Gebilden stärkere Muskelbündel hin. Die Richtung ihrer Fasern ist eine vorherrschend circuläre, wobei die Verlaufsrichtung in jedem einzelnen Bündel die gleiche bleibt, daneben finden sich auch longitudinale Fasern und vereinzelt verlaufen sie auch in schräger Richtung zur Gefässachse. Ganz vereinzelt kommen auch Muskelbündel vor, deren Fasern verschiedene Verlaufsrichtung zeigen. Ihre Kerne haben auffälliger Weise nicht immer die gleiche Form, denn sie sind bald spindelförmig, bald lang ausgezogen und in diesem Falle an den Enden abgerundet.

Eine Elastica externa fehlt.

Abweichend von dem Truncus brachiocephalicus communis finden sich in dieser Arterie ziemlich deutliche Spuren einer Adventitia. Wenn auch nicht überall und auch nicht rings um den ganzen Gefässring, sondern nur stellenweise zeigen sich auf dem Querschnitt Körnchenreihen, oft nur vereinzelt, oft auch in mehrfacher Anzahl, die Bestandteile einer Längsfaserschicht darstellen. Man könnte höchstens Zweifel hegen, ob diese Längsfasern nicht noch zur Media gehören, da dort, wie bereits erwähnt, die elastischen Elemente in der äussersten Schicht die gleiche Anordnung zeigen, aber da relativ viel Bindegewebe zwischen Media und Adventitia liegt, auch vereinzelte Muskelfasern in letzterer longitudinal verlaufen, dürfte erstere Annahme richtig sein und geht die Adventitia vielleicht allmählich in die Media über bezw. schliesst sich durch Umwandlung ihrer Fasern in Platten an dieselbe an. Es ist also die Schichtung zwischen Media und Adventitia keine prägnante.

Obwohl fast mit Sicherheit anzunehmen ist, dass die

A. subclavia

in Bezug auf ihren histologischen Bau dieselbe Beschaffenheit aufweist wie die A. brachiocephalica, so ist sie doch

der Vollständigkeit halber noch untersucht worden. Die Untersuchung hat allerdings nur ganz geringgradige Abweichungen von dem Bau der A. brachiocephalica ergeben:

Wie die A. subclavia gegenüber der A. brachiocephalica einen geringeren Lumendurchmesser aufweist, denn derselbe beträgt durchschnittlich nur 12 mm, so ist auch ihre Wandstärke von ungefähr 1 mm geringer. Die Schichtung der Wand ist im allgemeinen ebenso ausgeprägt wie in der A. brachiocephalica, d. h. sie ist im Grossen und Ganzen ebenfalls deutlicher wie im Hauptstamm (Truncus brachiocephalicus communis) und in der Aorta.

Die Längsfaserschicht der Intima der A. subclavia steht der von der A. brachiocephalica an Stärke wenig nach, doch finden sich hier vereinzelt noch stärkere Fasern wie dort. Auf dem Querschnitt sind dieselben als Körnchenreihen sichtbar und zwar meistens in einer Anzahl von 6—8, die von innen nach aussen an Stärke zunehmen. Gegen die Media hin bilden an verschiedenen Stellen einzelne Fasern, darunter hauptsächlich die stärkeren, ebenso wie schon in der A. brachiocephalica beobachtet wurde, kleine Platten und bekommen dadurch Aehnlichkeit mit den gleichartigen Elementen im innersten Mediaring. Die Körnchenreihen verlaufen in unregelmässigen Abständen von einander und bilden ab und zu infolge Auseinanderweichens der Fasern Gruppen. Von der Abzweigung der A. mammaria interna buchtet sich an zwei einander gegenüberliegenden stärkeren Stellen der Gefässwand die Intima in das Lumen hinein etwas vor. Es scheint hier an Stelle der longitudinalen eine circuläre Faserschicht getreten zu sein. Untersucht man dieselbe aber genauer, so findet man, dass die äusserst feinen circulären Fasern, als welche sie auf dem Querschnitt zu erkennen sind, nichts anderes sind als Reihen eng aneinander geschlossener Körnchen, die infolge des vergrösserten Durchmessers der Intima hier in grösserer Anzahl auftreten, aber nach beiden Seiten hin wieder an Zahl ab- und dafür an Stärke wieder zunehmen und auf diese Weise das Aussehen des übrigen Teiles der Intima

bekommen. Es finden sich also auch an diesen Stellen keinerlei circuläre Fasern in der Intima.

Eine Elastica interna ist nicht einmal in Spuren vorhanden. Gleichwohl ist die Grenze zwischen Intima und Media infolge der verschiedenen Verlaufsrichtung der elastischen Elemente, hier circulär und dort longitudinal, im allgemeinen leicht anzugeben. Nur an einzelnen Stellen, wo bereits in der Intima kleinere Platten auftreten, wird die Grenzschicht weniger gut markiert.

An der Media läss sich in der A. subclavia in ähnlicher Weise wie in der A. brachiocephalica nach dem Verhalten des elastischen Gewebes eine innere und eine äussere Zone unterscheiden und zwar erstere mit fast durchwegs elastischem Typus und letztere mit muskulären Elementen vermengt. In der inneren Mediahälfte finden sich hier bezüglich der Menge, Anordnung und Verteilung der elastischen Elemente die gleichen Verhältnisse wie in der A. brachiocephalica, ferner ist auch das Auftreten von starken elastischen Ringhäuten im mittleren Teile der Media auffallend. Besonders erwähnenswert bleibt aber, dass an einzelnen Seiten die starken elastischen Fasern ausgesprochene Netze bilden.

An der bereits erwähnten Abzweigungsstelle der A. mammaria interna finden sich dort, wo die Wandung den grössten Durchmesser aufweist, in der inneren Zone der Media weniger platten- und lamellenartige Gebilde, dafür aber zahlreiche, teils äusserst feine, teils stärkere netzartig verzweigte Fasern, daneben auch solche mit vorherrschend longitudinaler Richtung, während die äussere Zone von der Beschaffenheit im übrigen Teile des Gefässringes nicht abweicht.

Die muskulären Elemente, die in der Intima nur vereinzelt, aber immerhin schon etwas häufiger als in den bereits beschriebenen grösseren Arterien in Längsrichtung verlaufend anzutreffen sind, finden sich auffälliger Weise in der Media dieser Arterie schwächer vertreten als in der A. brachiocephalica, obwohl sie im allgemeinen hier die gleiche Anordnung und Verteilung zeigen wie dort. Nur

an der Abzweigungsstelle der A. mammaria interna weichen sie hievon ab, indem sie hier in dem elastischen Fasergerüst als einzelne Zellen nach allen Richtungen, vorherrschend aber longitudinal verlaufen; teilweise aber auch kleine Bündel bilden, deren wenige Fasern die gleiche Verlaufsrichtung einhalten.

Eine Elastica interna ist nicht vorhanden.

Was die Adventitia betrifft, so hat man hier im allgemeinen die gleichen Verhältnisse wie in der A. brachiocephalica, doch gilt für die A. subclavia, dass die elastische Längsfaserschicht stärker vertreten ist, d. h. auf dem Querschnitt an den Stellen, wo eine Adventitia wirklich vorhanden ist, mehr Körnchenreihen zu finden sind als dort. Auch an muskulären Elementen ist die äusserste Wandschicht der A. subclavia reicher. Es kommt sogar vor, dass schwächere Muskelbündel aus der Adventitia in die Media übertreten und umgekehrt. Die Verlaufsrichtung sowohl von den einzelnen Muskelfasern wie von den zu einzelnen Bündeln vereinigten ist eine gemischte, d. h. es sind sowohl circuläre wie longitudinale und schräg zur Gefässwand gerichtete vorhanden. Es ist daraus der deutliche Kontrast zwischen Media und Adventitia ersichtlich.

Die

A. axillaris

stellt bekanntlich das Ende der A. subclavia dar. Ihr Kaliber beträgt nahezu 6 mm, während ihre Wand durchschnittlich 0,5 mm stark ist.

Es haben schon Baum-Thienel[3] diese Arterie genau untersucht und wenn ich mich trotzdem noch damit beschäftige, so entspringt mein Vorhaben lediglich der Absicht, nachzuweisen, wie bedeutende Veränderungen im histologischen Aufbau so kurz hinter einander im Arteriengebiet folgen können.

Schon in Anbetracht der geringeren Stärke der A. axillaris, dann auch mit Rücksicht auf die Verlaufsrichtung und physiologische Aufgabe derselben ist zu erwarten, dass die die Fortsetzung der A. subclavia bildende Arterie gegen-

über ihrem Stammgefäss Abweichungen in ihrem Bau zeigt. Auffallend deutlich tritt hier die Schichtung der Wand zu Tage, weiterhin ist es der schwächere elastische Typus, besonders in der Media, der uns ins Auge fällt und die Zunahme des Dickendurchmessers der Adventitia. An der Längsfaserschicht bezw. Körnchenschicht (wenn ich mich nach dem auf dem Querschnitt gewonnenen Bilde fernerhin so ausdrücken darf) der Intima macht sich hier im Vergleich zum Stammgefäss eine auffallende Abnahme des Dickendurchmessers bemerkbar. Es finden sich nämlich durchschnittlich nur mehr 2, seltener 3 und 4 Körnchenreihen. Auch sind diese Körnchen kleiner wie die in der A. subclavia. Auffällig ist ferner das häufigere Auftreten von vereinzelten glatten Muskelfasern in der Längsfaserschicht der Intima, die ebenfalls nur in Längsrichtung verlaufen.

Eine Elastica interna ist ebensowenig wie eine Elastica externa vorhanden.

In auffallendem Gegensatze zur A. subclavia steht die A. axillaris durch die Anordnung und Verteilung der elastischen wie der muskulären Elemente in der Media. Die elastischen Platten treten zwar hier noch als solche auf, haben aber sowohl an Zahl wie Stärke bedeutend abgenommen. Dadurch, dass sie weniger geworden sind, erscheinen sie auf dem Querschnitt weiter auseinandergerückt und lassen grössere Spalten zwischen sich. Ihre Verteilung ist rings um die ganze Media die gleiche, es lässt sich daher keine innere und äussere Zone mehr unterscheiden. Sie sind zwar relativ stärker als die elastischen Fasern der Intima, haben aber gegenüber denen in der Media der A. subclavia bedeutend an Durchmesser verloren. Es lassen sich durchschnittlich nur 15 – 16 übereinander liegende Plattenringe zählen, während im Stammgefäss stellenweise die dreifache Anzahl vorhanden war. Zwischen den Elementen elastischer Natur sind die muskulären im allgemeinen derart eingebettet, dass zwischen zwei elastischen Platten immer eine einfache, seltener doppelte und mehrfache Schicht Mus-

kelfasern kommt. Die Verlaufsrichtung derselben ist vorherrschend eine circuläre, nur äusserst selten longitudinale.

Baum-Thienel[3] wollen in dem äusseren Drittel der Media Gruppen von Muskelfasern letzterer Art gefunden haben. Ich konnte das vereinzelte Vorkommen derselben in der ganzen Media beobachten, aber nirgends Gruppen entdecken, dagegen fand ich an der Mediagrenze gegen die Adventitia hin zahlreiche Muskelbündel bezw. stärkere Schichten mit circulären Fasern derart angeordnet, dass sie gleichsam einen wenn auch nur schwachen Muskelring um die Gefässwand bilden.

Fehlte die Adventitia in der A. subclavia ganz oder war sie dort nur in Bruchstücken vorhanden, so ist sie hier in der A. axillaris so stark, dass sie der Media an Durchmesser fast gleichkommt. Sie besteht nämlich aus einer kräftigen Längsfaserschicht, deren Fasern auf dem Querschnitt in nahezu 30 Körnchenreihen erscheinen und vereinzelt stärker sind als die elastischen Mediaplatten. Die der Media anliegenden Körnchenreihen schliessen sich enger zusammen und verlaufen mehr gestreckt, während die äusseren vielfach auseinander weichen und grössere Spalträume zwischen sich lassen. Die muskulären Elemente treten in der Adventitia nur als vereinzelte Längsfasern auf, die sich äusserst selten zu schwachen Bündeln vereinigen. In den Lücken der äusseren Adventitiaschicht ist relativ viel Bindegewebe angehäuft.

Da der

Truncus bicaroticus

beim Rinde meist nur sehr kurz und manchmal auch gar nicht vorhanden ist, wählte ich zur Untersuchung die Teilstelle der beiden Carotiden, sowie die

Carotis sinistra.

Beide Gefässabschnitte zeigen grosse Verschiedenheiten in Bezug auf ihre morphologischen Verhältnisse, deshalb sehe ich mich veranlasst, sie gesondert zu beschreiben.

An der Teilstelle der beiden Carotiden hat die Arterien-

wand gleichen Charakter wie in der A. brachiocephalica. Dementsprechend findet man auch hier noch stark elastischen Typus, es sind allerdings schon zahlreiche muskuläre Elemente vorhanden. Besonders reichlich mit elastischem Gewebe ist die mediale Wand der Gefässgabel, als die dem grösseren Widerstand entgegengesetzte, versehen, wenn auch in der äusseren vereinzelte, reichlich mit diesen Elementen ausgestattete Stellen sich finden. Die einzelnen Gefässwandschichten sind nicht überall gleich stark, wie auch ihre Grenzen in manchen Stellen nur schwach markiert oder gar nicht nachweisbar sind. Ersteres Verhalten scheint im Zusammenhange mit dem der Gesamtwandung zu stehen, denn auch deren Dickendurchmesser ist verschieden. Durchschnittlich 1,8 mm stark, nimmt er ab, wo die abzweigenden Gefässwände einander noch berühren, während er an der gegenüberliegenden Wandstelle ungefähr 2 mm beträgt.

Die Längsfaserschicht der Intima ist auffälligerweise gerade dort, wo die Gefässwand den schwächsten Durchmesser aufzuweisen hat, am stärksten entwickelt. Sie tritt hier auf dem Querschnitt in 18—20 Körnchenreihen auf. Diese Körnchen vereinigen sich stellenweise durch seitliches Aneinanderschliessen. Es kommt also auch hier teilweise zur Bildung von mehr oder minder starken Platten, die an manchen Stellen die Längsfaserschicht fast ganz ersetzen. Eigentümlicherweise sind diese Platten bezw. Lamellen seltener gestreckt, sondern mehr gewellt. Wo die Gefässwände sich von einander entfernen und an der dem Abzweigungswinkel gegenüberliegenden Wandstelle verliert die Intima an Durchmesser und besteht schliesslich nur mehr aus einer durchschnittlich 8—10fachen Faserschicht. Die Abgrenzung der Intima nach der Media hin tritt nicht überall prägnant hervor. Es fehlt nämlich in erster Linie eine Elastica interna und dann besteht auch stellenweise zwischen den elastischen Elementen in den beiden Gefässschichten hinsichtlich ihres Aufbaues grosse Aehnlichkeit, worauf ich später noch näher eingehen werde.

Was die Media selbst anbelangt, so besteht sie an der schwächsten Wandstelle fast nur aus elastischem Gewebe, das bezüglich seiner Anordnung und Verteilung an den Truncus brachiocephalicus communis erinnert. Es finden sich nämlich auch hier fast durchwegs auffallend starke Lamellen, die durch netzartig verzweigte feinere Fasern mit einander in Verbindung stehen. Nach der Intima zu zeigen die Lamellen eine weniger grosse Ausdehnung. Sie treten nämlich an vielen Stellen mehr als kleinere Platten auf und gleichen infolge dessen vielfach den schon in der Intima gefundenen plattenartigen Gebilden. Da zwischen ihnen vereinzelt auch Längsfasern vorkommen und an verschiedenen Stellen zu beobachten ist, wie diese durch seitliches Zusammenschliessen das Bestreben zeigen, ebenfalls Platten zu bilden, ist es mindestens schwer, wenn auch nicht ganz unmöglich, die Grenze zwischen Intima und Media anzugeben. Im übrigen Teile des Gefässringes, wo der Durchmesser der Wand ein grösserer ist, bietet die Betrachtung des Querschnittes insofern mehr Abwechslung, als hier die Media ein gemischtes Bild aufweist. Die elastischen Elemente haben gegenüber den muskulären so sehr an Menge abgenommen, dass man nahezu behaupten könnte, sie stünden im Vergleich zu diesen in der Minderzahl. Selbstverständlich soll damit nicht gesagt sein, dass hier das muskuläre Gewebe zahlreicher vertreten ist als an der dünneren Wandstelle. Die Lamellenschichten lösen sich auf die gleiche Weise, wie wir dies z. B. schon in der A. brachiocephalica und A. subclavia usw. beobachtet haben, in netzartige Gerüste auf und schaffen auf diese Art, wie auch dadurch, dass sie durch Auseinanderweichen Spalten bilden, Raum für die muskulären Elemente. Letztere, welche in der Intima nur durch äusserst wenige vereinzelte in Längsrichtung verlaufende Fasern vertreten sind und in dem Teile der Media, der fast durchweg aus elastischen Lamellen besteht, in einzelnen, seltener doppelten circulären Lagen zwischen diesen sich hinziehen, bilden hier stärkere Bündel bezw. mehrfache Schichten mit vorherrschend circulären Fasern, zwischen denen nur ganz wenige in Längsrichtung

sich vorfinden. Die Kerne der Muskelfasern sind länglich, an den Enden abgerundet und manchmal etwas geschlängelt, so dass sie das Aussehen von kleinen Würmchen haben.

An der schon mehrfach erwähnten schwächeren Wandstelle, wo die abzweigenden Carotiden einander noch berühren, fehlt die Adventitia ganz, während sie im übrigen Teile des Gefässringes als mehr oder minder starke Längsfaserschicht auftritt. Auffallender Weise besteht diese an den Stellen, wo die Media reich an muskulären Elementen ist und dafür ärmer an elastischen, aus einer grösseren Anzahl von Fasern- bezw. Körnchenreihen, so dass von diesen manchmal 12—15 zu zählen sind. Es scheinen also Adventitia und Media bezüglich des Vorkommens ihrer elastischen Elemente in einem antagonistischen Verhältnisse zu stehen. Die an die Media grenzenden Fasernreihen der Adventitia bilden stellenweise kleine Platten und bekommen dadurch das Aussehen der in der äussersten Mediaschicht vorkommenden elastischen Bestandteile. An solchen Stellen ist es aus diesem Grunde schwer, eine genaue Grenze zwischen beiden Gefässschichten zu ziehen. Die glatte Muskulatur ist in der Adventitia sowohl durch vereinzelte longitudinale Fasern wie auch durch einzelne mehr oder minder starke Bündel mit gleicher Verlaufsrichtung vertreten, aber nur in dem Masse, dass die elastischen Elemente das Uebergewicht behalten.

An der Teilstelle der Carotiden ist also nach dem erwähnten Befunde eine Mittelstufe zwischen elastischem und muskulärem Typus vorhanden.

Eine wesentlich andere Beschaffenheit als obige Teilstelle hat die A. carotis communis selbst aufzuweisen. Es fallen insbesondere zwei Punkte auf, erstens enthält die Adventitia auffallend viele Längsfasern, zweitens ist die Media ärmer an elastischen Elementen. Auch in diesem Gefässe kommt also das antagonistische Verhältnis zwischen den elastischen Fasern der Adventitia und denen der Media deutlich zum Ausdruck. Charakteristisch ist ferner die deutliche Schichtung der Gefässwand, denn auf die durch eine relativ schwache Längsfaserschicht vertretene

Intima folgt eine grosstenteils nur schwach mit circulären elastischen, dafür aber mit um so reichlicher ebensolchen muskulären Elementen ausgestattete Media, an die sich eine an längsverlaufenden Fasern reiche Adventitia anschliesst, ob wohl es immer noch viele Stellen gibt, an denen sich eine scharfe Grenze zwischen Media und Adventitia nicht erkennen lässt. Der Durchmesser des Gefässlumens beträgt durchschnittlich 5 mm, der der Wandung 1,2 mm im Anfangsteile des Gefässes und 1 mm gegen das Ende desselben.

Die Längsfaserschicht der Intima, welche schon bedeutend zusammengeschrumpft ist, tritt auf dem Querschnitt nur noch als eine einfache, seltener doppelte und dreifache Reihe auffallend eng aneinander geschichteter kleiner Körnchen auf und ist stark gefaltet. Fast parallel mit dieser Körnchenschicht verlaufend findet man dieser anliegend Stücke einer Lamelle, welche sich zwischen Intima und Media um das ganze Gefäss zieht und unverkennbar eine Elastica interna darstellt. Ich glaube mit um so mehr Recht diese letztere wirklich als solche ansprechen zu dürfen, als schon Reissinger[13] in dem gleichen Gefässgebiet neben einer gut entwickelten Längsfaserschicht eine Elastica interna gefunden hat; dieses Verhalten ist deshalb beachtlich, weil als Regel gilt, dass die Elastica interna erst auftritt, wenn die Längsfaserschicht der Intima geschwunden ist; worauf zuerst Baum-Thienel[3] auf Grund ihrer Beobachtungen im Gefässgebiet der A. axillaris hingewiesen haben. Es liegt also hier ein Uebergang von der Längsfaserschicht der Intima zur Elastica interna vor. Man darf annehmen, dass letztere von der Längsfaserschicht aus durch seitliches Zusammenschliessen der Fasern gebildet wird, denn an vielen Stellen, wo die Elastica interna fehlt, treten Stücke von Lamellen auf und finden sich auch dazwischen wieder einzelne Körnchen.

Was die Anordnung der elastischen Elemente in der Media anbelangt, so vermisst man hier eine gewisse Regelmässigkeit. Sie treten auf dem Querschnitt als äusserst

feine, manchmal auch etwas stärkere, in verschiedenen Abständen von einander circulär-wellenförmig verlaufende Fasern auf, die wenigstens zum Teil nichts anderes als schwächere und stärkere Lamellen elastischer Längsfasern sein dürften. Grund zu letzterer Annahme bilden die besonders im äussersten Mediaring stellenweise auf dem Querschnitt sichtbaren Körnchenreihen, welche mit den vorgetäuschten circulären Fasern in direkter Verbindung stehen. Es liegt also die Annahme nahe, dass sich die Lamellenhäute in der äussersten Mediaschicht durch seitliche Vereinigung der Längsfasern bilden. Zwischen den Mediahäuten verlaufen auch einzelne longitudinale Fasern und ziehen sich mit mehr oder weniger starken Fasern ausgestattet netzartige Gerüste hin. Auffallend erscheint, dass im äusseren Drittel der Media die elastischen Elemente reichlicher vorhanden sind als in den beiden inneren. Hier finden sich dafür mehr muskuläre angehäuft und zwar als massenhaft vorkommende einzelne circuläre Fasern zwischen den elastischen Bestandteilen des Gewebes. Bündelbildung ist nur im äusseren Mediadrittel zu beobachten und auch da nur ganz selten. Ganz vereinzelt kommen zwischen den circulären auch Längsmuskelfasern vor und zwar vorherrschend in Gruppen, doch in so geringer Anzahl, dass ihnen kaum eine besondere Bedeutung beigelegt werden kann. Die Form der Muskelkerne ist im allgemeinen dieselbe wie in der A. subclavia, nur scheinen sie hier in der Carotis noch etwas länger zu sein.

Eine Elastica externa fehlt.

Die Adventitia verhält sich in Bezug auf ihre Ausdehnung zur Media im allgemeinen wie 1 : 3. Sie ist also in der A. carotis bereits bedeutend stärker als in den grösseren Stammarterien. Ihre elastische Längsfaserschicht besteht aus relativ starken Fasern, die auf dem Querschnitt als durchschnittlich 8—10 Körnchenreihen erscheinen. Diese verlaufen nicht immer regelmässig neben einander, sondern meistenteis in verschiedenen Abständen. Dadurch, dass solche Faserschichten stellenweise direkt in die Media übergehen oder sich zwischen die elastischen Elemente derselben

hineinlegen, wohl auch in der schon öfter beschriebenen Weise Platten bezw. Lamellen bilden, tritt die Grenze zwischen beiden Gefässschichten an vielen Stellen nicht besonders prägnant hervor. Die glatte Muskulatur zeigt sich nur vereinzelt in schwachen Bündeln, sonst tritt sie in einzelnen Fasern auf, aber immer in Längsrichtung verlaufend. Das auffallend reichlich angehäufte Bindegewebe der Adventitia durchziehen auch zahlreiche vasa vasorum.

Der

gemeinsame Stamm

der A. intercostalis suprema, A. transversa colli, A. cervicalis profunda und A. vertebralis geht aus der A. subclavia ab und ist bis zur Abgabe der A. intercostalis suprema ungefähr 5 cm lang. Sein Kaliber beträgt durchschnittlich 5 mm, der Durchmesser seiner Wand 0,8 mm.

Auch dieser Gefässabschnitt zeigt vorherrschend elastischen Typus, obwohl die Media seines Anfangsteiles ziemlich viel musculäre Elemente enthält, die im weiteren Verlauf der Arterie entgegen den bisherigen Beobachtungen nicht zunehmen, sondern im Gegenteile immer spärlicher werden. Die Grenze zwischen Intima und Media ist verhältnismässig gut markiert, ebenso die zwischen Media und Adventitia, die letztere könnte jedoch an manchen Stellen etwas deutlicher sein. Im allgemeinen verhält sich die Intima zu den beiden anderen Hauptschichten der Gefässwand wie 1 : 12, während der Durchmesser der Media durchschnittlich das Vierfache von der Adventitia beträgt.

Die Längsfaserschicht der Intima ist nicht überall gleich stark und zwar sind es bald mehrfache Faserschichten, bald wieder stärkere Fasern, welche den verschiedenartigen Dickendurchmesser bedingen. Dazu kommt noch, dass sich stellenweise in der Längsfaserschicht zwei Zonen unterscheiden lassen, nämlich eine innere, an das Endothel anliegende mit schwächeren Fasern und eine äussere, nach der Media zu mit stärkeren. Die Fasern der Innenzone sind manchmal so fein und liegen so enge aneinander, dass sie auf dem Querschnitt als Körnchenreihen schwache circuläre Fasern vortäuschen. Durchschnittlich lassen sich 5—7

solcher Fasernschichten bezw. Körnchenreihen zählen. Zwischen ihnen finden sich vereinzelte längsverlaufende glatte Muskelfasern. Die Intima ist trotz des Fehlens einer Elastica interna insoferne gegen die Media hin gut abgegrenzt, als eine relativ starke bindegewebige Schichte die beiden Gefässhäute scheidet.

Einen aussergewöhnlich starken Faserbau, hervorgerufen durch relativ sowohl stärkere wie auch zahlreichere Fasern, besitzt die Intima an der dem Abzweigungswinkel der A. subclavia anliegenden Wand der Arterie, worauf ich später noch zurückkommen werde.

In der Media überwiegen die elastischen Fasern; zwischen ihnen finden sich die muskulären Elemente und zwar auffallender Weise im Anfangsteile des Gefässes mehr als im weiteren Verlaufe desselben. Die elastischen Gewebsteile sind durch teils einzeln verlaufende, teils schichtenweise angeordnete Lamellen vertreten, die seitlich durch netzartig verzweigte feinere Faserzüge verbunden sind. Dazwischen finden sich auch stärkere Fasergerüste, die auf die gleiche Weise, wie schon bei früheren Arterien beschrieben, entstanden sind. Besonders nach der Adventitia hin durchziehen die Media auch teilweise in Reihen geordnete, teilweise vereinzelte elastische Längsfasern. Die glatte Muskulatur ist im allgemeinen in einfachen, seltener doppelten und mehrfachen Faserschichten, die vorherrschend circulär, ausserdem aber auch in Längsrichtung verlaufen, zwischen den elastischen Lamellen verteilt, nur ganz selten bilden sich schwächere Bündel, wenn man die in der äusseren Mediazone vorkommenden mehrschichtigen Muskellagen so bezeichnen darf. Eine Ausnahme von dieser Regel macht der Anfangsteil dieses Gefässabschnittes, wo in der äusseren Hälfte der Mediaschicht zahlreiche Muskelbündel, deren Fasern hauptsächlich circulären, daneben aber auch longitudinalen Verlauf nehmen, vorkommen. In auffallend grösserer Menge finden sich die Muskelbündel im Bereiche der Wandstelle angehäuft, die dem Abneigungswinkel der A. subclavia anliegt. Die Kerne der muskulären Elemente sind durchschnittlich kleiner und weniger geschlängelt als in der

A. carotis, auch sind sie an den Enden nicht so deutlich abgerundet, sondern nähern sich mehr der Spindelform, haben also dieselbe Form wie die in der Aorta und dem Truncus brachiocephalicus communis vorkommenden.

Die Grenze zwischen Media und Adventitia erscheint bei oberflächlicher Betrachtung des mit Delafield'scher Haematoxylinlösung behandelten Querschnittes ziemlich undeutlich, da einzelne Muskelbündel aus der Media teilweise in die Adventitia übertreten und umgekehrt. Die Untersuchung eines nach der Weigert'schen Methode gefärbten Präparates ergibt hingegen deutlich hier den vorherrschend circulären, dort den longitudinalen Verlauf der elastischen Elemente, so dass man trotz des Fehlens einer Elastica externa an vielen Stellen von einer Grenze zwischen Media und Adventitia reden kann.

Es erweckt geradezu den Eindruck, als ob die elastischen Längsfasern der Adventitia in antagonistischem Verhältnis mit der Abnahme des Lumendurchmessers der arteriellen Gefässe zunehmen würde. Sie ist nämlich in dem gemeinsamen Stamme bedeutend stärker als in der A. subclavia, A. brachiocephalica und den übrigen grösseren Arterien, bei denen sie überhaupt als solche vertreten ist. Ihre Stärke ist sowohl durch die Stärke der Fasern, die dicker als in der Intima sind, als auch durch zahlreichere Fasernschichten überhaupt bedingt. Auffallend erscheint das eigentümliche Verhalten letzterer insofern, als sie sich häufig enge zusammenlegen und zwar in einer Anzahl von 3 bis 4. Auf dem Querschnitt erscheinen diese Fasernschichten als Körnchenreihen und lassen sich im allgemeinen davon 15—20 zählen. Dadurch, dass die Längsfasern der Adventitia stellenweise dort, wo sie die Media berühren, mehr oder minder starke Platten bilden, wird die Grenze zwischen beiden Wandschichten manchmal etwas ungenau. Abgesehen von den Muskelbündeln, die aus der Media in die Adventitia übertreten, ist die glatte Muskulatur in letzterer nur durch verhältnismässig wenige vereinzelte Längsfasern vertreten.

An der schon öfter erwähnten verdickten Wandstelle, die dem Abzweigungswinkel der Arterie anliegt, zeichnet sich auch die Adventitia durch ihre Stärke aus, die durch eine grössere Anzahl besonders kräftiger Fasern gekennzeichnet ist. Der betreffenden Wandpartie fällt die Aufgabe zu, dem in den Gefässabschnitt aus der A. subclavia hineingetriebenen Blutstrom einen grösseren Widerstand entgegenzusetzen. Dieser ist nach dem geschilderten Befunde durch die hier relativ starke Längsfaserschicht sowohl in der Intima wie in der Adventitia und die reichlichen Muskelzüge in dem dazu gehörigen Teile der Media gegeben.

Die

A. intercostalis suprema,

welche sich in die A. intercostalis prima, secunda und tertia verzweigt, gehört bereits zu den kleineren arteriellen Blutgefässen, denn ihr Kaliber beträgt in ihrem Anfangsteile nur mehr 2 mm, während ihre Wand kaum 0,2 mm stark ist.

Entgegen der Annahme Ranviers, dass nur die grösseren Arterien stark elasitischen Typus haben, findet sich derselbe auch hier in der A. intercostalis suprema und zwar besonders in ihrem Anfangsteile stark ausgeprägt. Im weiteren Verlaufe des Gefässabschnittes nimmt er allmählich ab. Die elastischen Elemente sind nämlich anfangs in sämtlichen Schichten der Gefässwand relativ stark vertreten, weichen aber später zunächst in der Media vor den muskulären etwas zurück. Es hat dieses eigenartige Verhalten des elastischen Gewebes seinen Grund wohl darin zu suchen, dass die Arterie zunächst senkrecht in die Höhe steigt, der Blutdruck also hier durch die Gefässwand einer kräftigeren Unterstützung bedarf, während er bei dem späteren, mehr wagrechten Verlauf des Gefässes weniger darauf angewiesen ist.

Obwohl die Längsfaserschicht der Intima in dieser Arterie gegenüber den grösseren Stammgefässen an Stärke bedeutend abgenommen hat, ist sie relativ doch noch stärker als z. B. in der A. axillaris und in der A. carotis. Sie verhält sich im allgemeinen zur ganzen Gefäss-

wand wie 1 : 20, doch ist ihr Durchmesser nicht an allen Stellen eines Querschnitts derselbe. Es finden sich nämlich auf dem Querschnitt an den schwächeren Stellen der Intima die elastischen Fasern derselben nur in einer Reihenschicht, seltener in zwei, an den stärkeren hingegen in 5—6 neben einander. Letztere sind allerdings teilweise aufgelöst und erscheinen ihre Körnchen an solchen Stellen in unregelmässiger gruppenartiger Anordnung. Eine auffallende Abnahme in Bezug auf ihre Stärke ist an der Längsfaserschicht der Intima im weiteren Verlaufe der Arterien nicht zu beobachten, wohl aber finden sich stellenweise dort, wo dieselbe sehr schwach ist, Stücke einer Elastica interna, die sich als schwache Lamellen mehr oder weniger gefaltet längs der Intima hinziehen. Die Grenze zwischen letzterer Gefässschicht und der Media tritt, obgleich an den meisten Stellen eine Elastica interna fehlt, überall deutlich hervor, zumal die mediäre Schicht ärmer an elastischen Elementen ist.

Wie nicht anders zu erwarten, ist die Anordnung des elastischen Gewebes in der Media eine circuläre. Es ist vorherrschend durch Lamellen vertreten, die durch netzartig verzweigte Fasern mit einander verbunden sind und im Anfangsteile der Arterie sowie an der ersten Teilstelle zahlreicher sind, im weiteren Verlaufe aber an Zahl abnehmen. Manchmal verlaufen sie gestreckt ringförmig um das Gefäss, meistens sind sie aber gefaltet. Ihre Stärke ist verschieden. Es finden sich stärkere und schwächere Lamellen durcheinander. Im allgemeinen aber sind sie in der inneren Mediazone schwächer und lassen zwischen sich grössere Spalten frei, während sie in der äusseren stärker und regelmässiger, sowie auch dichter hintereinander liegen. Durchschnittlich lassen sich ungefähr 20 solcher Lamellen zählen. Obwohl die elastischen Elemente mit dem Lumen der Arterie abnehmen, bleibt trotzdem ihre Anordnung im allgemeinen dieselbe. Wie die glatte Muskulatur in der Intima und in vereinzelten Längsfasern auftritt, so findet sie sich auch in der Media ebenfalls in vereinzelten Fasern, die vorherrschend circulär, ausserdem aber auch longitudinal

verlaufen und dies besonders in der äusseren Schicht. Die circulären Muskelfasern finden sich in einfachen Lagern zwischen je zwei Lamellen. Wo letztere gegen das Endstück der Arterie zu an Zahl abnehmen, verdoppeln sich die Lagen von Muskelfasern, treten wohl auch in Gruppen auf, es kommt aber nicht mehr zur Bildung von ausgesprochenen Muskelbündeln.

Die Grenze zwischen Media und Adventitia tritt trotz des Fehlens einer Elastica externa überall prägnant hervor.

Im Anfangsteile der A. intercostalis suprema steht ihre Adventitia in Bezug auf ihren Stärkedurchmesser zur Media im Verhältnis von 1:3, nimmt aber schon an der Abzweigung der A. intercostalis prima an Stärke zu, so dass sie schliesslich hierin der Media fast gleichkommt. Das Anwachsen des Dickendurchmessers der Adventitia vollzieht sich dadurch, dass die elastischen Fasern stärker werden und ihre Schichten, die bisher in eine Anzahl von 4—6 neben einander verlaufen sind, an Zahl zunehmen, sich auch zum Teile auflösen und an solchen Stellen Faserbündel bilden. Die glatte Muskulatur ist nur durch wenige vereinzelte in Längsrichtung verlaufende Fasern vertreten, die mit dem Engerwerden des Gefässlumens an relativer Menge abnehmen.

Ein besonders eigentümliches Verhalten in Bezug auf ihren histologischen Aufbau zeigt die Abgangsstelle der A. intercostalis prima. Während nämlich die relative Stärke der Gefässwand im Verlaufe der Arterie überall ziemlich gleich ist, macht die erwähnte Stelle insofern hievon eine Ausnahme, als in ihrem Bereiche die dem abzweigenden Gefässaste gegenüberliegende Wand fast um das Doppelte verdickt ist. Es sind hier sowohl die elastischen Längsfasern der Intima wie auch die Lamellen der Media stärker und zahlreicher, ausserdem findet sich hier auch mehr Bindegewebe angehäuft, während die Muskulatur keinen Zuwachs zeigt.

Der Reichtum an elastischen Elementen an dieser Stelle ist meines Erachtens durch die grössere Anforderung begründet, die bezüglich ihrer physiologischen Tätigkeit an die

der Abzweigung gegenüberliegenden Wand gestellt wird. Den elastischen Elementen fällt hier die Aufgabe zu, den Blutstrom nach Art eines Gummispritzballes in das abgehende Gefäss hineinzupressen, eine Annahme, die sich durch den Umstand, dass an obiger Stelle die glatte Muskulatur nicht stärker wie sonst vertreten ist, noch weiter begründen lässt, denn dieser an sich nur wenig dehnbare Gewebsbestandteil würde die elastische Funktion nur beeinträchtigen. Gleiche oder ähnliche Arten von Wandverdickungen sind überdies von Baum-Thienel, Busse, Reissinger an vielen anderen Stellen näher beschrieben worden.

Die

A. transversa colli

besitzt im allgemeinen dieselbe Lumenweite und dieselbe Wandstärke wie die A. intercostalis suprema, die dicht hinter ihr aus dem gemeinsamen Stamme abzweigt, und ist ebenso wie diese ein Gefäss mit vorherrschend elastischem Typus, obwohl ihr Anfangsteil verhältnismässig reich an glatter Muskulatur ist. Ihre einzelnen Wandschichten sind deutlich von einander abgegrenzt.

Die Intima ist hier ebenfalls durch eine elastische Längsfaserschicht vertreten, deren Durchmesser verhältnismässig oft wechselt und sogar auf demselben Querschnitt variiert, obwohl sich ein Grund hiefür nicht angeben lässt. Im Grossen und Ganzen besteht sie aus 1—3 Fasernreihen, zu denen stellenweise eine vierte tritt. Ihre Körnchen sind nicht an allen Stellen des Querschnitts regelmässig gelagert, sondern bilden nicht selten Körnchengruppen, so dass die Reihenordnung hier verschwindet. Ausserdem treten zwischen den Körnchenreihen auch vereinzelte Körnchen auf.

Die muskulären Elemente sind nur durch vereinzelte Zellen vertreten, die in der Richtung der elastischen verlaufen und am Endothel etwas zahlreicher sind als im übrigen Teile der Intima. Obwohl eine Elastica interna nicht vorhanden, ist die Intima gegen die Media hin überall deutlich abgegrenzt.

Trotz des zahlreichen Auftretens der muskulären Elemente in der Media zeigt diese vorherrschend elastischen Charakter. Nach der Art der Verteilung der elastischen Elemente könnte man im allgemeinen in der Media zwei Zonen unterscheiden und zwar eine innere mit einer relativ geringen Anzahl von dünneren Faserplatten und eine äussere, in der die Platten zahlreicher und auch stärker sind, wenn auch stellenweise auf demselben Querschnitt kleine Abweichungen dieser Regel zu beobachten sind. Die Ringbildung durch die Platten ist auf dem Querschnitt in der äusseren Mediazone mehr ausgeprägt als in der inneren. Im weiteren Verlauf der Arterie gleicht sich die Differenz zwischen den beiden Zonen mehr und mehr aus, so dass hier die wellenförmigen Plattenringe in gleichmässiger Verteilung und mit regelmässiger Anordnung auftreten. Im Ganzen lassen sich durchschnittlich in der Media ungefähr 5—8 stärkere Platten zählen, die sich, wenn auch nicht immer vollständig, so doch wenigstens zum grossen Teile rings um die Gefässwand legen. Ihre Verbindung wird von Platte zu Platte durch ein äusserst feines, netzartig verzweigtes Fasergewebe hergestellt. Im Anfangsteile der Arterie fehlt in einem Teile der Media das elastische Gewebe fast ganz, d. h. es sind hier nur ganz wenige sich nach allen Richtungen verzweigende äusserst feine Fasern vorhanden. Die glatte Muskulatur tritt an den Stellen, wo die elastischen Elemente nur schwach entwickelt sind oder ganz fehlen, in um so grösserer Menge auf, ist aber nirgends die stärker vertretene Gewebsmasse. Durchschnittlich halten die glatten Muskelfasern die circuläre Verlaufsrichtung bei, doch ziehen vereinzelte von ihnen auch parallel mit der Gefässwand und andere wenige auch in schräger Richtung zu derselben und zwar so irregulär in derselben verteilt, dass sich eine bestimmte Regel für deren Vorkommen nicht aufstellen lässt. Von den circulären Muskelfasern finden sich wieder einige, deren Kern wahrscheinlich infolge Einwirkung der circulären elastischen Platten ihren gestreckten Verlauf in einen mehr geschlängelten umtauschen mussten. Es fällt also eine grosse Unregelmässigkeit in der Richtung der Muskelfasern und in der Form der

Kerne derselben auf, daher lasst sich eine bestimmte Regel für die Anordnung derselben nicht angeben. In der Innenzone der Media könnte man von schwachen Muskelbündeln sprechen, denn die Muskelfasern liegen hier stellenweise sehr nahe aneinander, wenn man nicht bei Anwendung stärkerer Vergrösserung meist die zwischen ihnen sich hinziehenden äusserst feinen elastischen Fasern erkennen würde. Wie schon erwähnt, geben diese, vermutlich durch ihre stärkere elastische Kraft, den Muskelfasern bis zu einem gewissen Grade die Richtung an und so lässt sich auch deren teilweise geschlängelter Verlauf, wie solcher deutlich an den Kernen zu sehen ist, erklären. In der äusseren Mediazone liegen die Muskelfasern in einfachen Schichten zwischen je zwei elastischen Fasern. Vereinzelt finden sich hier auch, besonders nach der Adventitiagrenze hin, kleinere Muskelgruppen, d. h. Reihen schräg aneinander geschichteter Muskelfasern, die das Aussehen von Spiraltouren haben, wie sie zahlreicher und grösser in der A. vertebralis auftreten.

Noch bleibt zu erwähnen, dass die Media der A. transversa colli verschiedenen Stärkedurchmesser hat, der sogar auf demselben Querschnitt nicht immer der gleiche bleibt, jedoch hat dieser Umstand keinen Einfluss auf die relative Menge und Anordnung sowohl der elastischen wie der muskulären Elemente. Mit der Abnahme des Lumens gehen letztere im weiteren Verlaufe der Arterie an Menge zurück und zeigen mehr Regelmässigkeit in der Anordnung, ohne Bündel zu bilden.

Die Grenze zwischen Media und Adventitia ist meist unschwer festzustellen, trotzdem eine Elastica externa fehlt. Auch die Adventitia ist nicht überall gleich stark, ihr Durchmesser wechselt in gleicher Weise wie der der Media, zu welcher sie durchschnittlich im Verhältnis von 1 : 3 steht. Ihre elastischen Fasern treten auf dem Querschnitt in durchschnittlich 8—10 Körnchenreihen in Erscheinung. An den Stellen, wo die elastischen Elemente in der Media schwächer entwickelt sind, hat der angrenzende Teil der Adventitia einen grösseren Durchmesser, d. h. mehr Körnchenreihen aufzuweisen. Es erweckt dies Verhalten den Anchein, als

müsste die Adventitia den Ausfall der elastischen Kraft in der Media ersetzen. Dies kommt auch beonders an der Stelle zum Ausdruck, wo in der Media die elastischen Fasern ganz fehlen. Hier sind nämlich die elastischen Elemente der Adventitia äusserst zahlreich und kräftig im Bau. Längsverlaufende glatte Muskelfasern finden sich in ganz beschränkter Zahl zwischen den einzelnen Fasernschichten.

Noch zu den mittelgrossen Arterien gehört der

Truncus vertebro-cervicalis.

Sein Lumendurchmesser beträgt nämlich durchschnittlich 4 mm, während seine Wandung ungefähr 0,7—0,8 mm stark ist. Er trägt vorherrschend elastischen Typus. Die Grenzen zwischen den einzelnen Wandschichten sind nicht überall deutlich, besonders am Uebergang von der Media zur Adventitia ist die Grenze vielfach ganz verwischt, worauf ich später noch zurückkommen werde.

Die Längsfaserschicht der Intima ist relativ stark entwickelt, ihr Durchmesser wechselt aber wiederholt, so dass auf dem Querschnitt an den stärksten Stellen 10—12 Körnchenreihen, an den schwächsten hingegen nur 3 zu zählen sind. Auch die Stärke der einzelnen Fasern ist nicht immer gleich. Im allgemeinen lässt sich jedoch behaupten, dass die an das Gefässlumen grenzenden Fasernschichten feinere Fasern aufzuweisen haben, während sie nach der Media hin an Stärke zunehmen. An vereinzelten Stellen sind die an das Endothel grenzenden Fasern so fein und so enge aneinander gereiht, dass sie auf dem Querschnitt feine circuläre Fasern vortäuschen. Die grösseren Spalträume, welche diese zwischen sich frei lassen, sind durch relativ reichliche Mengen von Bindegewebe ausgefüllt, in dem vereinzelte glatte Muskelfasern in grösserer Anzahl in Längsrichtung verlaufen, während sie sonst nur spärlich vertreten sind.

Besondere Erwähnung verdienen zwei einander gegenüberliegende Stellen der Gefässwand, die sich kurz vor der Teilung des Stammes finden und zwar an den beiden Wän-

den, die der Scheidewand zwischen den beiden Endzweigen des Stammes entsprechen. Dieselben besitzen einen grösseren Dickendurchmesser. In ihrem Bereiche ist die Intima selbst erheblich stärker und ausserdem durch die hier ebenfalls breitere Media in das Gefässlumen hinein vorgebuchtet. Hier verliert sich auf dem Querschnitt die regelmässige Anordnung der Körnchenreihen und tritt eine grössere Körnchengruppe an ihre Stelle. In diesem elastischen Faserbündel finden sich auch relativ mehr Muskelfasern wie im übrigen Teile der Gefässwand. Gegen das Gefässlumen zu werden hier ebenfalls auf dem Querschnitt schwache wellenförmig-circuläre Fasern vorgetäuscht und zwar durch äusserst feine, eng aneinander geschlossene Körnchen.

Eine Elastica interna ist nicht einmal in Spuren vorhanden.

Die Media ist überall gegen die Intima verhältnismässig deutlich abgegrenzt. In der Anordnung und Verteilung ihrer elastischen Elemente, die den überwiegenden Bestandteil der Media bilden, besteht insofern eine grosse Unregelmässigkeit, als zwischen relativ zahlreichen, sich ringförmig um die Gefässwand legenden Platten viele grössere und kleinere netzartige Fasergerüste vorkommen, in denen wieder viele Längsfasern verlaufen. Die Stärke der Platten ist nicht überall im Gefässring die gleiche und hat in dem Endteil des Gefässabschnittes bereits bedeutend abgenommen. Im Uebrigen hat der Truncus vertebro-cervicalis in Bezug auf den Bau seiner Media grosse Aehnlichkeit mit der A. brachiocephalica und möchte ich auf das bei der Beschreibung dieses Gefässes Erwähnte hinweisen. Von der glatten Muskulatur finden sich in der Media nur auffallend wenige Circulärfasern, dafür aussergewöhnlich viel Schräg- und Längsfasern. Die circulär um die Gefässwand verlaufenden Muskelfasern sind in der ganzen Media verteilt und bilden einschichtige Lagen zwischen den elastischen Platten. In der äusseren Zone kommt es hin und wieder zur Bildung schwacher Bündel. Auch die in schräger Richtung zur Gefässwand verlaufenden, sowie die longitudinalen Muskelfasern zeigen die beschriebene Anordnung im allgemei-

nen, treten aber fast in allen Teilen der Media stellenweise zu Bündeln zusammen. In auffallend reichlicher Menge sind sie an den beiden einander gegenüberliegenden Wandstellen angehäuft.

Da die Elastica externa fehlt und die Adventitia an manchen Stellen erst allmählich in die Media überzugehen scheint, ist die Grenze zwischen den beiden Gefässschichten nicht immer gut markiert. Es ist nämlich vielfach zu beobachten, wie vereinzelte Körnchen der Längsfaserschicht der Adventitia, deren Reihen an die Media grenzen, so eng zusammengeschlossen sind, dass sie auf dem Querschnitt getroffene Platten darstellen und es lässt sich kaum mit Sicherheit entscheiden, ob diese Platten der Media oder der Adventitia angehören; jedenfalls legt aber der Befund wieder die Vermutung nahe, dass die elastischen Lamellen an der Grenze der Media zur Adventitia durch Aneinanderlagerung der elastischen Längsfasern entstehen.

Die Längsfasern der Adventitia, die ungefähr den vierten Teil des Durchmessers der Media beanspruchen, erscheinen auf dem Querschnitt in durchschnittlich 8—10 nicht immer ganz regelmässig und auch mit verschiedenen Abständen verlaufenden Körnchenreihen. Die in geringer Anzahl auftretenden glatten Muskelfasern verteilen sich einzeln zwischen den elastischen Fasernreihen und vereinigen sich an solchen Stellen, wo letztere grössere Lücken lassen, zu mehr oder weniger starken Bündeln. Immerhin bleibt aber die glatte Muskulatur der schwächste Bestandteil der Adventitia und tritt auch im weiteren Verlaufe der Arterie hierin keine Aenderung ein.

Der Truncus vertebro-cervicalis teilt sich am hinteren unteren Rande des 7. Halswirbels in die A. vertebralis und in die A. cervicalis profunda. Von diesen beiden Gefässen verläuft die

A. vertebralis

durch den Querfortsatzkanal der Halswirbel, um sich dann später mit einem Ast der A. occipitalis zu verbinden.

Da bereits Reissinger[13] diese Arterie in ihrem Ver-

Laufe im Querfortsatzkanal untersucht hat, so habe ich mich nur mit ihrem Anfangsteil eingehend beschäftigt.

Wie nach ihrer anatomischen Lage und ihrer physiologischen Aufgabe nicht anders zu erwarten, zeigt diese Arterie einen ausgeprägt elastischen Typus und hat dies auch schon Reissinger in Bezugnahme auf den von ihm untersuchten Abschnitt betont. Ihre Lichtenweite misst im Anfangsteile etwas mehr als 3 mm, ihre Wandstärke ungefähr 0,3 bis 0,4 mm. Die Längsfaserschicht der Intima ist relativ gut entwickelt, doch wechselt ihre Stärke sehr, so dass sie nicht einmal auf demselben Querschnitt den gleichenDurchmesser aufzuweisen hat. Im weiteren Verlaufe der Arterie nimmt sie etwas an Stärke zu und hat besonders bei der Eintrittsstelle des Gefässes in den Querfortsatzkanal einzelne auffallend starke Stellen, wie sie auch nach Reissinger im Querfortsatzkanal selbst an einzelnen Punkten ganz besonders starke Entwicklung zeigt. Durchschnittlich steht die Längsfaserschicht zur Gesamtwand im Verhältnis von 1:20, doch kommen auch Stellen vor, an denen sie schwächer wird, während an anderen wiederum ihr Durchmesser um das Drei- bis Vierfache anwächst. Ist das letztere der Fall, dann liegen auf dem Querschnitt meistens 6 bis 8 Körnchenreihen nebeneinander, gegenüber den schwächsten Stellen, die manchmal nur aus 2 Fasernreihen bestehen. Vielfach geht diese Reihenordnung verloren; es erscheinen dann auf dem Querschnitt Körnchengruppen, wie dies besonders häufig an den Stellen des grössten Querdurchmessers der Intima zu beobachten ist. In gleicher Richtung, wie die elastischen Elemente verlaufen in der Intima auch äusserst wenige vereinzelte glatte Muskelfasern.

Eine Elastica interna ist im Anfangsteile der Arterie nicht zu beobachten, es zeigen sich aber am Bereiche der Stelle, wo das Gefäss in den Querfortsatzkanal eintritt, deutlich grössere und kleinere Stücke einer Lamelle zwischen der Intima und der Media. Ich möchte dieselben um so mehr für eine in der Entwicklung begriffene Elastica interna ansprechen, als Reissinger eine solche im Querfortsatzkanal selbst gefunden hat und ich überdies wieder-

holt beobachten konnte, dass diese Lamellenstücke teilweise noch aus eng aneinandergereihten Längsfasern bestehen. Dieser Befund dürfte für die Entstehung der Elastica interna aus der Längsfaserschicht und ihr antagonistisches Verhalten zur letzteren massgebend sein, zumal auch Bärner[2] die gleiche Beobachtung bereits beim Pferd an derselben Arterie gemacht hat und auch näher beschreibt.

Die Media, die durchschnittlich $^4/_5$ der Gefässwand für sich beansprucht und ihren Durchmesser nur unerheblich verändert, zeichnet sich durch einen grossen Reichtum an elastischen Elementen aus, die in gleichfalls vorherrschend circulärer Anordnung sich dadurch von denen des Truncus vertebro-cervicalis unterscheiden, dass sie hier in der A. vertebralis in grösserer Menge und enger zusammengedrängt auftreten. Ausserdem sind im allgemeinen die Plattenringe der inneren Mediazone etwas schwächer und liegen weiter auseinander als die der äusseren Mediahälfte, die stärker und enger zusammengedrängt sind. Diese beschriebenen Verhältnisse haben nur für den Anfangsteil der Arterie Geltung, denn an der Eintrittsstelle des Gefässes in das Querfortsatzloch des 6. Halswirbels tritt bezüglich der Anordnung der elastischen Elemente in der Media eine wesentliche Aenderung ein; sie wird im allgemeinen gleichmässiger, so dass die Zonenbildung wegfällt; an einem Viertel des Querschnittes jedoch ist die Struktur der elastischen Elemente nahezu noch die gleiche wie im Anfangsteile des Gefässes. In diesem Viertel finden sich nämlich in den inneren zwei Dritteln der Media nur 3—5 mittelstarke elastische Platten in ausgeprägter welliger Anordnung. In dem äusseren Drittel dagegen werden die elastischen Platten, deren Zahl auch 3—4 im Durchschnitt beträgt, stärker und liegen enger aneinander. Die glatte Muskulatur ist erklärlicher Weise nur schwach in der Media vertreten. Ihre Fasern ziehen sich in circulären einschichtigen Lagen zwischen den elastischen Plattenringen hin und zwar sind sie zahlreicher und schliessen sich an den Stellen enger aneinander, wo die elastischen Elemente geringer und schwächer sind, während sie in umgekehrtem Verhältnis in den stark

elastischen Teilen der Media wieder in geringerer Menge vorkommen. Eine ausgesprochene Bildung von Muskelbündeln ist nirgends zu beobachten, dagegen erscheint die verschiedenartige Form der Muskelkerne bemerkenswert, die in den zwischen den wellenförmig verlaufenden elastischen Fasern bezw. Plattenringen liegenden Muskelfasern kürzer und dicker sind, während sie sich sonst mehr in die Länge ziehen, wie das im übrigen an denjenigen Stellen der Fall ist, wo die elastischen Platten nicht wellenförmigen, sondern mehr langgestreckten Verlauf zeigen.

Eine Elastica externa fehlt auch hier. Im Anfangsteil der Arterie zeigt die Adventitia, welche sich in Bezug auf ihre Stärke zur Media durchschnittlich wie 1 : 5 verhält, im allgemeinen dasselbe Verhalten wie im Truncus vertebro-cervicalis und möchte ich auf das dort Erwähnte hinweisen. Wesentlich anders aber gestaltet sich ihr histologischer Bau im Bereiche der Stelle, wo die Arterie in den Querfortsatzkanal des 6. Halswirbels eintritt. Dort fehlen nämlich in einem Drittel des Querschnitts die elastischen Längsfasern bis auf geringe Spuren vollständig, während sie an der dieser Wandpartie gegenüberliegenden Stelle, sowohl was ihre Zahl wie auch ihre Dicke betrifft, relativ stark auftreten. Interessant ist nun, dass die Stelle, an welcher die elastischen Fasern am stärksten sind, genau dieselbe ist, wo sie in der Media geschwunden sind und dafür die Muskulatur an Menge zugenommen hat. Es ist dies wieder ein Beweis für das antagonistische Verhältnis zwischen den elastischen Fasern der Media und der Adventitia. An der Stelle, an welcher in der Adventitia die elastischen Fasern fehlen, finden sich starke Bindegewebszüge. Die glatte Muskulatur zeigt sich überall in der Adventitia nur in vereinzelten Längsfasern.

Mit der A. vertebralis geht die

A. cervicalis profunda

aus dem Truncus vertebro-cervicalis ab. Von der am caudo-ventralen Rande des 7. Halswirbels gelegenen Teilungsstelle

verläuft dieses Gefäss in fast senkrechter Richtung zwischen dem letzten Halswirbel und dem ersten Brustwirbel ungefähr 10 cm weit dorsal zur Nackenmuskulatur. Ihr Lumendurchmesser beträgt durchschnittlich 4,0 mm, ihre Wandstärke 0,3 mm.

Auf die Intima entfällt von letzterer ungefähr $^1/_{15}$, sie ist also relativ stärker wie in gleichkalibrigen Gefässen, jedoch bleibt ihr Durchmesser nicht einmal auf demselben Querschnitt der gleiche. Sie besteht nur aus einer elastischen Längsfaserschicht, eine eigentliche Elastica interna ist nicht nachzuweisen. Auffälliger Weise sind die elastischen Fasern fast durchwegs äusserst schwach, stellenweise dort, wo sie an das Endothel grenzen, sogar sehr fein, nur nach aussen gegen die Media hin finden sich einige Reihen mit stärkeren Fasern, von denen einige durch enges Aneinanderschliessen Platten bezw. Stücke von einer Lamelle bilden, die vielleicht als Spuren einer Elastica interna anzusehen sind. Es geht daraus hervor, dass eine Elastica interna auch in solchen Arterien auftreten kann, in denen die elastische Längsfaserschicht der Intima noch relativ gut entwickelt ist. Letztere besteht nämlich hier, von den ganz schwachen, bezw. äusserst feinen Fasern abgesehen, aus durchschnittlich 6—7 mehr oder minder regelmässigen Fasernreihen.. Von glatter Muskulatur treten nur ganz vereinzelte longitudinale Fasern auf. Die Grenze zwischen Intima und Media ist schon bei schwacher Vergrösserung zu erkennen und zwar deshalb, weil die elastischen Elemente der ersteren Schicht enger zusammengedrängt sind.

In der Media, deren Durchmesser nahezu das Vierfache von dem der Adventitia beträgt, sind die elastischen und muskulären Elemente mit einer gewissen Gleichmässigkeit verteilt. Besonders die elastischen Gewebsteile zeigen als relativ starke, eng aneinander liegende Ringplatten, die sich stellenweise in netzartige Fasergerüste auflösen, deutlich, dass sich die Media des Truncus vertebro-cervicalis in ihrer Endarterie wenig verändert hat. Es lassen sich durchschnittlich 18—20 Plattenringe zählen. In den Lücken zwischen denselben sind teils kräftigere Faserstücke, teils

Gerüste von feineren Fasern elastischen Charakters angehäuft. Besonders im äusseren Mediadrittel sind diese Abstände zwischen den Platten sehr gross und demgemäss auch die netzartigen Verzweigungen in ihnen sehr ausgedehnt. Ein sehr abwechslungsreiches Bild gewährt die Anordnung der muskulären Elemente. Diese finden sich nämlich in der inneren Hälfte der Media und zwar vorherrschend in einschichtigen Lagen zwischen den elastischen Ringplatten; ihre Fasern nehmen nicht nur einen circulären Verlauf, sondern sind auch reihenweise schräg zur Gefässwand gerichtet und dies sowohl nach rechts wie auch nach links, ferner verlaufen sie auch in Längsrichtung, bezw. nach allen möglichen Richtungen, wobei die Schichtung, in einfachen Lagen in ihren Grundzügen nie ganz verloren geht. In der äusseren Mediazone treten mehrfache Lagen, bezw. Bündel von Muskelfasern auf, deren Fasern vorherrschend longitudinalen oder schrägcirculären Verlauf nehmen. Die Muskelfasern letzterer Art bilden stellenweise mehr oder weniger ausgeprägte Spiraltouren, wie solche bereits Baum-Thienel[3] in dem aufsteigenden Teile der A. subscapularis gefunden haben. Sie begründen das Auftreten derselben mit der Verlaufsrichtung der Arterie und der an sie gestellten physiologischen Aufgabe. Die A. subscapularis geht nämlich beim Pferd fast senkrecht in die Höhe und ist somit ein stärkerer Druck zur Weiterführung des Blutes in dem Gefässe nötig, den die spiraligen Muskelzüge nach Baum-Thienels Ansicht am besten unterstützen. Da nun die A. cervicalis profunda im Wesentlichen die gleiche Verlaufsrichtung zeigt, wie die A. subscapularis, so lässt sich das Vorkommen von spiraligen Muskellagen in derselben mit den gleichen Umständen erklären. Trotzdem eine Elastica externa fehlt, ist die Grenze zwischen Media und Adventitia im allgemeinen gut markiert, jedoch finden sich einzelne Stellen, an welchen die Zugehörigkeit der elastischen Elemente, ob zur ersteren oder letzteren, fraglich erscheint. Es bilden nämlich hier die Längsfasern der Adventitia an der Mediagrenze mehr oder minder grosse Platten und zwar durch seitliches Aneinanderschliessen der einzelnen Fasern,

wie dies schon mehrmals an grösseren Arterien beobachtet wurde, und wird dadurch die Schichtengrenze undeutlich. Die Längsfasern der Adventitia, die erheblich stärker sind als die der Intima, verlaufen in durchschnittlich acht Reihen neben einander. Ihre Richtung teilen vereinzelt zwischen ihnen auftretende glatte Muskelfasern, die stellenweise zu ganz schwachen Bündeln zusammentreten. Das Bindegewebe ist in dieser Gefässschicht auffallend reichlich vertreten und hat dies seinen Grund wohl darin, dass, wie schon erwähnt, die Arterie nach aufwärts steigt und deshalb eine stärkere bezw. engere Verbindung mit seiner Umgebung nötig hat.

Die A. cervicalis profunda zählt demnach ebenfalls zu den Arterien mit elastischem Typus in gleicher Weise wie ihr Stammgefäss, obwohl sie ihrer Grösse nach im Sinne Ranviers muskulären Charakter zeigen müsste.

Vor der A. mammaria interna geht die

A. cervicalis ascendens

aus der A. subclavia ab. Sie besitzt einen Lumendurchmesser von etwas mehr als 1 mm und eine Wandstärke von durchschnittlich 0,5 mm in ihrem Anfangsteile. Nach ihrer Beschaffenheit zählt sie zu den Arterien mit vorherrschend elastischem Typus, obwohl sie verhältnismässig reich an muskulären Elementen ist. Die Schichtung der Wand ist ziemlich deutlich.

Die Längsfaserschicht der Intima täuscht auf dem Querschnitt eine Elastica interna vor, gibt sich aber bei starker Vergrösserung als eine stark wellenförmige, meistens einfache, seltener doppelte und seltener drei- und mehrfache Reihe feiner Körnchen zu erkennen. Eine eigentliche Elastica interna scheint diese Arterie nicht zu besitzen, wenigstens erwecken die sich an die Längsfaserschicht der Intima lagernden kleinen Lamellenstücke den Anschein, als gehörten sie zur Media. Die glatte Muskulatur ist in der Intima nur durch vereinzelte Längsfasern vertreten.

Die Media als die stärkste Schicht der Gesamtwand

ist infolge der vorherrschend circulären Verlaufsrichtung ihrer muskulären und elastischen Elemente von den anliegenden Wandschichten gut abgegrenzt. Sie beansprucht für sich etwas mehr als die Hälfte der Gefässwand. Ihre elastischen Elemente bestehen der Hauptsache nach aus durchschnittlich 8—10 stark gefalteten Platten, die in ringförmiger Anlage sich um die Gefässwand herumlegen und im weiteren Verlaufe der Arterie sowohl an Zahl wie auch an Stärke abnehmen. Im Anfangsteile der Arterie sind die Platten in grösserer Anzahl auf die innere Mediazone verteilt, während sie nach der Adventitia hin fast ganz fehlen. Im weiteren Verlaufe der Arterie verliert sich diese Anordnung und sind die elastischen Platten über die ganze Media hin gleichmässig verteilt. Zwischen den einzelnen Platten stellen feine, sich netzartig verzweigende Fasergerüste die Verbindung her. Von glatter Muskulatur finden sich in der Media nur in circulärer Richtung verlaufende Fasern, die vorherrschend in einschichtigen Lagen angeordnet sind, nur im Anfangsteile der Arterie bilden sie in der äusseren Mediazone, wo die elastischen Platten fehlen, vereinzelte mehrschichtige Lagen, bezw. Bündel. Auffallend erscheint auch hier wieder die verschiedenartige Form der Muskelkerne, die im Anfangsabschnitte der Arterie spindelförmig und verhältnismässig kurz, im weiteren Verlaufe derselben jedoch an beiden Enden abgerundet und auch etwas länger sind.

Eine Elastica externa ist nicht vorhanden.

Auf die Adventitia entfallen durchschnittlich nahezu 2 Fünftel der Wandstärke. Ihr Durchmesser ist nicht überall gleich stark und wechselt sogar im Bereiche desselben Querschnitts. Die elastischen Längsfasern nehmen im allgemeinen von innen nach aussen an Stärke zu und liegen an den mittelstarken Stellen in durchschnittlich 15, wenn auch nicht immer ganz regelmässigen Reihen neben einander. Charakteristischer Weise ist auch in dieser Arterie wieder die Längsfaserschicht der Adventitia gerade an solchen Stellen stärker ausgebildet, an welchen die Media verhältnismässig ärmer an elastischen Elementen ist. Die glatten Muskelfasern verlaufen sämtlich in Längsrichtung

und sind nur in beschränkter Anzahl vorhanden. Nur an vereinzelten Stellen bilden sie sehr schwache Bündel.

Der Lumendurchmesser der

A. mammaria (thoracica) interna

beträgt in ihrem Anfangsteile nahezu 5 mm, während ihre Wandung hier nur durchschnittlich 0,3 mm stark ist. Sie ist demnach eine Arterie mit relativ dünner Wand. Allerdings wechselt der Durchmesser der letzteren wiederholt. So erscheint er besonders schwach an den Wandstellen, welche dem Brustbein oder einem Rippenknorpel anliegen und kommt diese Abnahme der Wandstärke hauptsächlich in einer geringeren Entwicklung der Media und vor allem der Adventitia zum Ausdruck. Auch in dieser Arterie sind elastische Elemente in grosser Menge anzutreffen. Immerhin kommen aber in der Media bereits so viele Muskelfasern vor, dass das Gefäss eine Mittelstufe zwischen elastischem und muskulärem Typus darstellen kann. Die Intima ist relativ schwach entwickelt, während die Media im Wesentlichen durchschnittlich dreimal so stark ist als die Adventitia.

Bis zur Teilung der Arterie in ihre Endäste besteht die Intima nur aus einer elastischen Längsfaserschicht, die mit der Abnahme des Gefässlumens an Stärke verlierend auf dem Querschnitt durch den Anfangsteil in durchschnittlich 3—5 allerdings nicht überall regelmässigen Reihen stärkerer Körnchen auftritt. Im Bereiche der 3. Rippe sind diese Körnchenreihen bereits auf 2 zurückgegangen, während sie an der Teilstelle auf einer Wandseite diese Zahl wieder nahezu vervierfachen. Ausser diesen Längsfaserreihen sind auf den vom Anfangsteile bis ungefähr in die Höhe der 4. Rippe entnommenen Querschnitten noch äusserst feine circuläre Fasern zu sehen, die an verschiedenen Stellen der Gefässwand direkt unter dem Endothel sich hinziehen. Trotz Anwendung stärkster Vergrösserung ist nicht zu erkennen, ob diese Fasern wirklich circulär verlaufen oder ob sie vielleicht nicht doch dünne Platten aus eng aneinandergeschlossenen elastischen Längsfasern

entstanden darstellen. Glatte Muskulatur kommt überall in der Intima und in vereinzelten wenigen Längsfasern vor. Die Intima ist im Anfangsteile der Arterie an vielen Stellen von der Media kaum abgesetzt. Es rücken nämlich auch hier, wie schon an anderen Arterien vielfach beobachtet, in die an die Media grenzenden Längsfaserreihen die Fasern teilweise so nahe zusammen, dass es zur Bildung von mehr oder weniger ausgedehnten Platten kommt, deren Zugehörigkeit infolge des gleichen Baues des elastischen Mediagewebes zweifelhaft erscheinen muss.

Ein abwechslungsreiches Bild liefert die Media. Es sind nämlich, wie bereits erwähnt, die elastischen wie die muskulären Elemente nahezu mit gleicher Stärke in ihr vertreten, doch bestehen bezüglich der Anordnung beider verschiedene Unregelmässigkeiten. So lassen sich in dieser Hinsicht in ihr im allgemeinen 2 Zonen unterscheiden und zwar eine innere, in der der elastische Charakter mehr zur Geltung kommt, und eine äussere, die ausser mit elastischen Elementen noch reichlich mit glatter Muskulatur ausgestattet ist. In der inneren Mediazone nun trifft man im Anfangsteile der Arterie verhältnismässig nahe aneinanderliegende starke elastische Plattenringe, bezw. Stücke von solchen an, die in ihrem weiteren Verlaufe etwas mehr auseinander rücken. Ein mehr oder minder starkes, netzartig verzweigtes elastisches Fasergerüst stellt die Verbindung zwischen diesen Ringplatten her, die bald mehr gestreckt, bald gefaltet sind. Glatte Muskelfasern ziehen sich in vorwiegend einschichtigen, seltener mehrschichtigen Lagen zwischen diesen Platten in circulärer Richtung hin. In der äusseren Mediazone führt das Auftreten von mehr oder weniger zahlreichen kleineren oder grösseren Muskelbündeln zu einer erheblichen Veränderung im histologischen Aufbau der elastischen Elemente. Die Ringlamellen rücken stellenweise enger zusammen und bekommen dadurch auf dem Querschnitt das Aussehen von streifigen Bändern, zwischen denen grosse Lücken bleiben. Dann bilden sie wieder durch vollständiges Auflösen und Auseinanderweichen grosse netzartige Fasergerüste, so dass eine Unregelmässigkeit in der

Anordnung der elastischen Elemente entsteht. Da die gleichen Verhältnisse bereits bei anderen Arterien, z. B. dem Truncus vertebro-cervicalis genauer beschrieben worden sind, möchte ich an dieser Stelle auf das dort Erwähnte verweisen. Von den elastischen Platten finden sich an der stärksten Stelle der Media ungefähr zwanzig. Sie nehmen aber im weiteren Verlaufe der Arterie an Zahl langsam ab, wie sie auch auf der bereits besonders betonten, dem Brustbein oder einem Rippenknorpel anliegenden schwächeren Wandseite gegenüber den andern in der Minderzahl sind. Wo in der äusseren Mediazone die elastischen Elemente Lücken bilden, ist die glatte Muskulatur je nach der Grösse derselben in ein- und mehrschichtigen Lagen und hauptsächlich nach der Adventitia zu in kleinern und grösseren Bündeln vertreten. Die Verlaufsrichtung ihrer Fasern ist in den schichtenartigen Lagen eine vorherrschend circuläre, während sie in den Bündeln hauptsächlich longitudinal angeordnet sind. Ausserdem finden sich in vereinzelten Stellen neben zahlreichen Lagen schräg zur Gefässwand gerichteter Muskelfasern auch solche mit Neigung zu der schon öfter beobachteten spiralartigen Anordnung, jedoch nicht so deutlich ausgesprochen. Auffallend ist, dass gerade auf der der oben mehrmals erwähnten schwächeren Wandstelle gegenüber liegenden Seite sich zahlreichere und stärkere Muskelbündel hinziehen. Je mehr sich die Arterie ihrer Teilungsstelle nähert, desto weniger und schwächer werden die elastischen Elemente in der Media, so dass schliesslich an der Verzweigung selbst diese Wandschicht einen ausgesprochenen muskulären Typus zeigt. In dem gleichen Masse nun, wie die elastischen Gewebsteile in der Media abnehmen, wird ihre Anordnung in derselben regelmässiger, zumal auch die glatte Muskulatur wohl zahlreich, aber nicht mehr in stärkeren Anhäufungen auftritt, sondern grösstenteils nur einfache Schichten bildet, so dass überall eine gleichheitliche Verteilung beider Elemente zu stande und die bisherige Zonenbildung in Wegfall kommt.

Obwohl die Elastica externa fehlt, tritt die Grenze zwischen Media und Adventitia an den meisten Stellen prägnant

hervor. Nur im Anfangsteile der Arterie könnte sie vielleicht deutlicher sein, da hier die Längsfasern der Adventitia sich stellenweise in den innersten Reihen zu Platten zusammenschliessen.

Im allgemeinen ist die Adventitia am Ursprung des Gefässes verhältnismässig schwach entwickelt, denn sie besteht hier nur aus durchschnittlich 5—7 Reihen allerdings sehr kräftiger Längsfasern, während sie an der Teilstelle, wo sie durch ungefähr 18—20 Fasernreihen vertreten ist, nahezu die Stärke der Media erreicht. Dieser Befund ist jedenfalls wieder ein schöner Beweis für das antagonistische Verhältnis zwischen den elastischen Fasern der Adventitia und denen der Media. Auffallender Weise ist, wie schon eingangs erwähnt, die Adventitia an der dünneren Wandstelle sehr schwach. Dies erklärt sich dadurch, dass die elastischen Fasern sowohl geringer an Zahl als auch enger zusammengedrängt sind. Die in vereinzelten Längsfasern sich zeigende glatte Muskulatur bildet nur im Anfangsteil der Arterie ab und zu schwache Bündel.

Die A. mammaria interna teilt sich im Bereiche des 6. Rippenknorpels in ihre beiden Endäste, die A. musculophrenica und A. epigastrica cranialis.

Von diesen beiden Gefässen hat die

A. epigastrica cranialis

im wesentlichen in ihrem Anfangsteil noch die gleiche Struktur beibehalten, wie sie die Stammarterie an ihrer Teilstelle aufweist, nur mit dem Unterschied, dass die Längsfaserschicht der Intima allmählich schwächer wird und auch die elastischen Elemente in der Media immer mehr schwinden, während die der Adventitia auf eine kurze Strecke noch etwas zunehmen. Der muskulöse Typus des Gefässes, welcher naturgemäss nur in der Media zum Ausdruck kommt, wird aus diesem Grunde immer ausgesprochener. Erst im weiteren Verlaufe der Arterie tritt an die Stelle der Intima eine Elastica interna, deren Entstehung aus zusammengeschlossenen Längsfasern an den stellenweise auf

dem Querschnitt in der doppelkonturierten Lamelle auftretenden dunkleren Körnchen unschwer zu erkennen ist. Die elastischen Ringlamellen in der Media sind bis auf wenige Spuren verschwunden und nur das feinmaschige Netzwerk zurückgeblieben, in dem massenhaft vereinzelte glatte Muskelfasern in circulärer Richtung verlaufen, ohne jedoch eine schichtenartige oder sonstige Anordnung aufzuweisen. Es ergibt sich hieraus deutlich die Tatsache, dass der Aufbau der muskulären Elemente sich nach dem der elastischen richtet. Mit der Abnahme des Gefässlumens werden auch die Fasernreihen der Adventitia weniger, so dass diese äusserste Wandschicht späterhin nur mehr halb so stark ist als die Media. Eine Elastica externa fehlt. Es treten aber die Grenzen zwischen den einzelnen Schichten deutlicher hervor. Von glatter Muskulatur finden sich in der Adventitia nur wenige vereinzelte Längsfasern.

Im Gegensatz zu ihrer Schwesterarterie hat die

A. musculophrenica

gleich nach ihrem Ursprung an Stelle der elastischen Längsfaserschicht der Intima eine Elastica interna aufzuweisen. An Stellen, wo letztere auf dem Querschnitt etwas schräg getroffen ist, zeigt sie ein mehr streifiges Aussehen. Dies ist ebenfalls ein deutlicher Beweis für ihre Entwicklung aus der Längsfaserschicht, da die dunkleren Streifen nichts anderes sind als ursprüngliche Fasern. Für den histologischen Aufbau der Media, deren Abgrenzung von der Elastica interna naturgemäss eine sehr deutliche ist, gilt im allgemeinen das bei der A. epigastrica cranialis Gesagte, jedoch erscheint das Auftreten von einzelnen circulären Lamellenstücken in verschiedenen Teilen derselben bemerkenswert. In der gegen die Media gut abgesetzten Adventitia schliessen sich die elastischen Fasern der innersten Reihe stellenweise so enge aneinander, dass aus der Faserschicht eine streifige Lamelle entsteht und dieses Gebilde den Anschein erweckt, als sei es eine in der Entwicklung begriffene Elastica externa. Glatte Muskel-

fasern verlaufen sowohl in dem der Interna anhaftenden Bindegewebe wie in der Adventitia in geringer Anzahl der Richtung des Gefässes folgend.

An dieser Stelle möchte ich der Form der Muskelkerne besondere Beachtung schenken, da dieselbe in der A. mammaria interna und ihren Endästen nicht die gleiche bleibt. Während die Kerne nämlich in dem Stammgefäss, wo in der Media die elastischen Elemente zahlreich vertreten sind, kürzer, mehr spindelförmig und an beiden Enden spitz erscheinen, werden sie in der gleichen Wandschicht der Endarterien, die vorwiegend muskulären Charakter aufzuweisen hat, länger, bekommen ein wurmartiges Aussehen und zeigen abgerundete Enden. Die gleiche Beobachtung wurde auch bei den Aa. intercostales gemacht und möchte ich an dieser Stelle auf das dort Gesagte verweisen.

Aus der dorsalen Wand der Aorta thoracica entspringen als ihre einzigen Aeste die

Aa. intercostales.

Sie teilen sich am Körper des Brustwirbels in einen kleineren dorsalen und einen grösseren ventralen Ast, von denen letzterer im Sulcus intercostalis nach abwärts verläuft. Es gehören diese Arterien zu denen kleineren Kalibers, denn ihr Lumendurchmesser beträgt an der stärksten Stelle nur etwas mehr als 1,5 mm, während ihre Wand, deren Durchmesser sowohl in ihrem Anfangsteile wie auch in ihrem weiteren Verlaufe wiederholt geringgradig wechselt, durchschnittlich 0,3 mm stark ist. Im Wesentlichen verhält sich die Intima in Bezug auf ihre Stärke zu den beiden äusseren Hautschichten wie 1 : 12 und die Media zur Adventitia durchschnittlich wie 2 : 1. Nach der bisher bei anderen Arterien wiederholt gemachten Beobachtung, dass die Verlaufsrichtung des Gefässes auf ihren histologischen Aufbau nicht ohne Einfluss bleibt, trifft auch bei der Intercostalarterie die Erwartung zu, dass sich in der Struktur ihres aufsteigenden und absteigenden Teiles Verschiedenheiten zeigen.

Die Intima besteht im aufsteigenden Teile nur aus einer Längsfaserschicht, die auffallender Weise relativ gut entwickelt ist, denn abgesehen von der erheblichen Stärke ihrer Fasern treten letztere an den dicksten Stellen der Längsfaserschicht sogar in 5—6 Reihen auf, die eng aneinander gedrängt sind. Eine Elastica interna ist hier nicht einmal in Spuren vorhanden. Zwischen den elastischen Fasernreihen finden sich vereinzelt Längsmuskelfasern. Bereits an der Umschlagstelle des ventralen Astes der Intercostalarterie nimmt die elastische Längsfaserschicht der Intima etwas ab, die Fasern werden dünner und die Reihen reduzieren sich durchschnittlich auf die Hälfte. Im weiteren Verlaufe dieses Arterienabschnittes macht sich das Schwinden der Längsfaserschicht immer mehr bemerkbar und tritt allmählich eine Elastica interna an ihre Stelle, die auch durch Zusammenschliessen der Längsfasern entsteht, wie dies an einigen Stellen im Bereiche des dorsalen Drittels deutlich zu erkennen ist. Es erscheint dieselbe nämlich auf dem Querschnitt als ein schwaches, halskrausenartig den inneren Gefässring abschliessendes, glänzendes Band mit doppelten Konturen, zwischen denen sich jedoch noch eine Reihe von Körnchen befindet, so dass der Aufbau dieser Elastica interna aus Längsfasern sich noch ohne weiteres nachweisen lässt. Im Endstücke der Arterie tritt die Elastica interna deutlich als solche auf, d. h. als eine halskrausenartig gefaltete Lamelle, deren doppelte Conturen überall nachweisbar sind, die aber nicht mehr den Aufbau aus Körnchen erkennen lässt. Für den aufsteigenden Teil der Intercostalarterie fällt ausserdem der stark elastische Typus der Media auf; er äussert sich in dem Auftreten von durchschnittlich 10—12 verschieden dicken, circulär verlaufenden und gleichmässig verteilten elastischen Platten, die unter sich mit einem feinfaserigen Netzwerk in Verbindung stehen. Mit dem Schwächerwerden der Media nach der Umschlagstelle der Arterie nehmen diese Platten an Stärke und an Zahl rasch, fast plötzlich ab. Während nämlich an der Umbiegungsstelle selbst noch 8—10 Platten vorhanden sind, finden sich kurz hinter derselben nur mehr ganz

schwache Spuren von solchen. Hand in Hand mit der Verteilung der elastischen Elemente geht die der muskulären. Je nachdem erstere Raum gestatten, treten letztere in einfachen, seltener doppelten und mehrfachen Schichten auf. Nur im äusseren Drittel der Media kommt es wiederholt zur Bildung von mehrfachen Muskelschichten bezw. Bündeln. Dabei ist die Verlaufsrichtung der Muskelfasern eine vorherrschend circuläre, nur im äusseren Mediadrittel, besonders in den stärkeren Bündeln, eine longitudinale. Ausserdem kommen in den beiden äusseren Mediadritteln noch ein- und mehrfache Lagen von glatter Muskulatur vor, deren Fasern Neigung zur spiralförmigen Anordnung zeigen, wie ähnliche histologische Verhältnisse aber entschieden ausgeprägter bereits bei der A. cervicalis profunda beobachtet und auch genauer beschrieben wurden. Das Auftreten von spiralartigen Muskellagen ist auch hier bei der Intercostalarterie offenbar durch den fast senkrecht aufsteigenden Verlauf des Gefässes bedingt. Ein Beweis hiefür ist der Umstand, dass bereits an der Umschlagstelle der Arterie die Spiraltouren der Muskelfasern bis auf ganz vereinzelte verschwinden und im weiteren Verlauf, d. h. im ventralen Teile des Gefässes überhaupt nicht mehr anzutreffen sind. Ebensowenig treten in diesem Gefässabschnitte die glatten Muskelfasern in Bündeln, sondern mehr in Lagen oder einfach, dafür aber in um so grösserer Menge auf. Da die elastischen Elemente nach der Umschlagsstelle der Intercostalarterie in ihrem ventralen Teile an Menge und an Stärke erheblich abnehmen, während die muskulären eher etwas zahlreicher werden, so trägt die Media hier nicht mehr elastischen, sondern vorwiegend m u s k u l ä r e n Charakter. Die elastischen Gewebselemente durchziehen die Media als vereinzelte relativ schwache circuläre Fasern bezw. Fasernhäutchen, die ab und zu noch schwach ihren lamellenartigen Typus erkennen lassen. Ein äusserst feinfaseriges Netzwerk verbindet die stärkeren Fasern untereinander. Im Endstück der Arterie verschwinden die elastischen Fasern der Media bis auf wenige Spuren.

Besonders auffallend ist auch in dieser Arterie wieder

die Verschiedenartigkeit in der Form der Muskelkerne, wie sie auch bei anderen arteriellen Gefässen, in deren Verlaufe ein Wechsel zwischen elastischem und muskulärem Typus stattfindet, z. B. Aorta, A. thoracica interna usw., schon mehrmals beobachtet wurde. Im aufsteigenden Teile des Gefässes, der elastischen Charakter trägt, sind die Muskelkerne nämlich kürzer und nahezu spindelförmig, während sie im ventralen Gefässabschnitte, der vorherrschend muskulären Typus aufweist, länger und an den Enden deutlich abgerundet sind, auch mehr geschlängelt verlaufen.

Diese wiederholt gemachte Beobachtung dürfte zu der Annahme berechtigen, dass die elastischen Elemente wahrscheinlich auf die Form der Muskelfasern bezw. deren Kerne einen Einfluss ausüben, insoferne als letztere in Wandschichten, die arm sind an elastischen Elementen, länger und an ihren Enden mehr abgerundet sind, während in stark elastischen Gefässen ihre Form eine kürzere und nahezu spiralige ist.

Eine Elastica externa ist weder im auf- noch im absteigenden Teile der Intercostalarterie zu finden.

Die Adventitia ist im Anfangsteile des Gefässes gegen die Media hin nicht deutlich abgegrenzt, da ihre innersten Faserreihen stellenweise durch seitliches Aneinanderschliessen Platten bilden, die ebensogut als zur Media gehörig betrachtet werden können. Erst nach der Umschlagstelle der Arterie ist die Grenze deutlicher markiert. Die elastischen Längsfasern treten anfangs in 6—8 stellenweise sehr unregelmässigen Reihen auf, die sich nach der Umbiegungsstelle auf durchschnittlich 4—5 verringern. Im absteigenden Teile nehmen sie jedoch an Menge wieder zu, so dass die Adventitia bereits im obersten Drittel des ventralen Astes nahezu zwei Fünftel der Media beträgt. Die Längsfasern sind hier in durchschnittlich 20 Reihen angeordnet und auffallend stark. Im weiteren Verlaufe der Arterie schwindet die Zahl der Reihen auf 8—10. Immerhin bleibt aber die Adventitia die an elastischen Elementen reichste Wandschicht. Dieses eigenartige Verhalten der elastischen Längsfasern in der Adventitia wie auch des

gleichartigen Gewebes in der Media spricht auch wieder für das antagonistische Verhältnis dieser in den beiden Wandschichten verteilten Elemente, das sie zu einander an den Tag legen. Die glatte Muskulatur ist in der Adventitia nur durch vereinzelte Fasern vertreten, die die Richtung der elastischen teilen und in den Gefässabschnitten, wo jene zahlreicher sind, in geringerer Anzahl aufzutreten scheinen, während sie umgekehrt wieder häufiger anzutreffen sind, wo die elastischen Fasern an Menge abnehmen.

Es gehören also die Intercostalarterien mit ihrem aufsteigenden Teile zu den Gefässen mit elastischem Typus, während ihre ventralen Aeste vorwiegend muskulären Charakter zeigen, ein Beweis dafür, dass die Verlaufsrichtung einer Arterie nicht ohne Einfluss auf ihre morphologischen Verhältnisse bleibt.

Zwischen den Zwerchfellpfeilern dicht cranial von der A. mesenterica cranialis entspringt die

A. coeliaca

aus der Aorta. Sie besitzt eine durchschnittliche Wandstärke von 1 mm bei einem Lumendurchmesser von ungefähr 13 mm und hat wie alle übrigen Eingeweidearterien vorwiegend muskulären Typus.

An Stelle der Längsfaserschicht der Intima findet man im allgemeinen eine kräftig entwickelte Elastica interna, die sich als einfache, seltener doppelte Lamelle an das Endothel legt und stark gefaltet ist. Ein wesentlich anderes Bild zeigt die Elastica interna vor der Abzweigungsstelle der A. lienalis. Es ist hier an zwei einander gegenüberliegenden Stellen die Gefässwand nahezu um das Doppelte verdickt und infolge des grösseren Dickendurchmessers der Media die Intima bezw. Elastica interna weit in das Lumen hinein vorgebuchtet. Ausserdem hat letztere hier ebenfalls bedeutende Verdickungen aufzuweisen, die darauf zurückzuführen sind, dass sie sich schein-

bar in eine grössere Anzahl von feineren Lamellen gespaltet hat, so dass ihr Durchmesser an der dicksten Stelle 0,3 mm beträgt. Betrachtet man aber diese Stellen genauer, so findet man, dass zwar eine ausgesprochene starke Elastica interna vorhanden ist, die zwischen ihr und dem Endothel sich hinziehenden vorgetäuschten schwächeren Lamellen aber nichts anderes sind als feine Körnchenreihen. Mithin besteht hier neben der Elastica interna eine starke Längsfaserschicht. Ungefähr in gleichen Abständen von diesen beiden verdickten Wandstellen findet sich im übrigen Teile des Gefässringes eine weitere Stelle dieser Art, an welcher die Elastica interna ausser einer stärkeren an die Media angrenzenden Lamelle dort, wo sie am dicksten ist, noch nahezu 20 feinere, gefaltete, eng aneinander liegende Lamellenblätter vorgetäuscht werden. Letztere sind ebenfalls Reihen äusserst eng aneinander gelagerter Körnchen, wie man bei Anwendung stärkerer Linsen erkennen kann. In dem zwischen letzteren angehäuften spärlichen Bindegewebe sind auch vereinzelte glatte Muskelfasern mit teilweise circulärer, hauptsächlich aber longitudinaler Verlaufsrichtung anzutreffen. Letztere treten ab und zu in Gruppen auf. Die Grenze zwischen Intima und M e d i a ist überall deutlich zu sehen.

Letztere ist durchschnittlich viermal so stark als die Adventitia und besitzt ausgesprochen muskulären Charakter. Es sind nämlich die elastischen Elemente in ihr im allgemeinen nur durch schwache circulär-wellenförmige Fasern vertreten, die gleichmässig angeordnet und verteilt sind und durch ein feinfaseriges Netz von gleichem Typus in Verbindung stehen, während sie stellenweise an der Adventitiagrenze grössere Lücken lassen. An den beiden oben erwähnten verdickten Wandstellen hat die Media ebenfalls eine erhebliche Zunahme ihres Durchmessers aufzuweisen; hier wird die Anordnung des elastischen Gewebes in der inneren Zone derselben eine irreguläre, während sie in der äusseren die beschriebene Anordnung beibehält. Die glatten Muskelfasern sind relativ gleichmässig verteilt und verlaufen grösstenteils circulär, nur hin und wieder und zwar besonders in der äusseren Mediazone sind Muskelfasern in kleineren

Gruppen angeordnet anzutreffen, die der Längsrichtung folgen. An den beiden verdickten Wandstellen durchziehen sie die Media nach allen möglichen Richtungen und zwar meistens zu stärkeren Zügen vereinigt, die regellos durcheinander gelagert sind. Die Kerne der Muskelfasern zeigen Stäbchenform mit abgerundeten Enden.

Eine Elastica externa ist nicht vorhanden, gleichwohl ist die Adventitia gegen die Media hin gut abgesetzt. Sie ist im Wesentlichen relativ stark, denn sie besteht durchschnittlich aus 12—15, manchmal sogar 17 Reihen feinerer Fasern, die nach aussen hin etwas an Stärke zunehmen. Die vereinzelt auftretenden glatten Muskelfasern folgen in ihrem Verlaufe der Richtung der elastischen Elemente und vereinigen sich stellenweise zu schwächeren Gruppen. An der Verdickung der oben beschriebenen einander gegenüberliegenden Wandstellen beteiligen sich die Längsfasern der Adventitia nur in geringerem Masse, indem sie hier die Zahl ihrer Reihen nur um einige wenige vermehren. Einen wesentlichen Zuwachs von solchen zeigt aber die Adventitia im Bereiche der zwischen den beiden liegenden, ebenfalls verdickten Wandstelle, wo sie nahezu noch einmal so stark ist und man zwischen den Reihen ihrer Längsfasern auch das Auftreten von zahlreichen Muskelbündeln beobachten kann.

Besonders charakteristisch ist das eigenartige Bild, welches der Gefässquerschnitt vor der Abzweigungsstelle der A. lienalis bietet. An der Aufgabe, die Arterienwand auf die Abgabe eines Seitenastes vorzubereiten, beteiligt sich hauptsächlich die Längsfaserschicht der Intima bezw. die Elastica interna, weniger die Media und gar nicht die Adventitia. Die in das Gefässlumen vorgeschobene Längsleiste der Intima, aus der Verdickung dieser selbst und infolge der Anhäufung von glatter Muskulatur in der Media entstanden, hat allem Anscheine nach einen doppelten Zweck zu erfüllen. Erstens führt sie eine allmähliche Spaltung des Blutstromes herbei und dann hilft sie auch in ihrem weiteren Verlaufe die Spaltwand für den abgehenden Seitenast bilden. Aehnliche Verhältnisse wurden bereits wiederholt bei den Arterien elastischen Charakters, die aus der Aorta thoracia abzweigen, beobachtet und näher beschrieben.

In der Regel geht die

A. ruminalis dextra

in einem gemeinschaftlichen Stamme mit der A. lienalis aus der A. coeliaca hervor. Sie versorgt vorzugsweise die rechte Pansenfläche, indem sie in der Längsfurche derselben nach rückwärts zwischen die beiden hinteren Endblindsäcke hineinverläuft, deren Vascularisation sie allein übernimmt. Dann geht sie auf die linke Pansenfläche über. Gleich nach ihrem Ursprung beträgt der Durchmesser ihrer Wandung 0,2 mm, der ihres Lumens 3 mm. Sie zählt also bereits zu den kleineren Arterien. Ihre Media beansprucht als stärkste Wandschicht ungefähr vier Fünftel der Gesamtwand, während ein Fünftel auf die Adventitia entfällt.

Die Intima besitzt keine Längsfaserschicht. Dafür ist eine ausgesprochene Elastica interna vorhanden, die auf dem Querschnitt halskrausenartig den inneren Gefässring abschliesst und stellenweise in doppelter Form, also zweigespalten auftritt. Nicht selten kann man jedoch noch deutlich den Aufbau aus Längsfasern erkennen, denn es lassen sich die einzelnen Körnchen nachweisen. In der Media, welche vorwiegend muskulären Charakter zeigt, sind die elastischen Elemente nur sehr schwach entwickelt. Ihrer Struktur nach bestehen sie aus vorherrschend circulären Fasern, die sich gleichmässig in der ganzen Mediaschicht verteilen und durch noch feinere Seitenäste mit netzartiger Verzweigung unter einander verbunden sind. Im allgemeinen macht es aber doch den Eindruck, als ob etwas mehr und etwas stärkere elastische Fasern vorhanden seien als in der A. lienalis. Die glatten Muskelfasern treten auch hier nur in irregulärer Anordnung aber gleichmässiger Verteilung auf und verlaufen in vorherrschend circulärer Richtung, doch sind auch vereinzelt solche zu beobachten, die der Richtung der Gefässachse folgen und zwar in der ganzen Media. Obwohl die Elastica externa fehlt, sind Media und Adventitia deutlich gegen einander abgegrenzt.

Letztere besteht fast ausschliesslich aus elastischen Längsfasern, die auffälligerweise auf der dem Pansen anliegenden Wandhälfte sehr schwach entwickelt sind. An Stellen stärksten Durchmessers, wo auch die Media dicker ist, lassen sich 9—10 mehr oder minder regelmässige Faserreihen zählen, an den schwächeren jedoch nur 5. Nur ganz wenige vereinzelte glatte Muskelfasern folgen der Richtung der elastischen Elemente, indem sie das spärlich angehäufte Bindegewebe durchziehen.

Es ist wohl mit Sicherheit anzunehmen, dass die Verdickung der Adventitia und mit ihr der gesamten Gefässwand auf der dem Pansen gegenüber liegenden Wandhälfte keine zufällige Erscheinung ist, sondern dass man es hier wieder mit einer Art von wechselseitiger Beziehung zwischen histologischem Aufbau und der physiologischen Aufgabe der Gefässwand in Anbetracht ihrer lokalanatomischen Verhältnisse zu tun hat. Die der Pansenfläche anliegende Wandhälfte der Arterie findet naturgemäss in derselben sowohl teilweise Unterstützung als auch Schutz und bedarf deshalb einer geringeren Menge von dem als Triebkraft dienenden Gewebe. Offenbar liegen hier wenn auch in geringerem Grade dieselben Verhältnisse wie bei den direkt an Knochen verlaufenden Arterien vor.

Die

A. lienalis

hat im allgemeinen einen grösseren Querdurchmesser und eine stärkere Wand als die A. ruminalis dextra, zeigt aber trotzdem im Grossen und Ganzen denselben histologischen Bau. Doch ist bei ihr bereits im Anfangsteile die Adventitia relativ stärker und nimmt auch in ihrem weiteren Verlaufe noch etwas zu. Ausserdem ist der Gehalt an elastischen Elementen in ihrer Media durchschnittlich etwas geringer als in der der A. ruminalis dextra.

Die Intima besitzt keine ausgesprochene Längsfaserschicht. An ihrer Stelle ist eine breite, auffallend stark gefaltete Elastica interna vorhanden, die fast an allen Stellen ihre Entwicklung aus einer Längsfaserschicht er-

kennen lässt, denn es zeigen sich auf dem Querschnitt zwischen den helleren Konturen derselben dunklere Körnchen. An die der Media zugekehrten Seite dieser so beschaffenen Lamelle legt sich an vielen Stellen eine zweite starke, die die Eigenschaften einer Elastica interna in ausgesprochenstem Masse besitzt. Es ist also hier eine Mittelstufe zwischen einer elastischen Längsfaserschicht der Intima und einer Elastica interna vorhanden, die reichlich Gelegenheit bietet, die Entwicklung der letzteren aus der ersteren bezw. das antagonistische Verhältnis beider zu einander zu beobachten. Longitudinale glatte Muskelfasern sind zwischen den Lamellen nur ab und zu anzutreffen. Die Media unterscheidet sich bezüglich der Anordnung und Verteilung sowie der Aufbaues ihrer Elemente nicht von der A. ruminalis dextra und möchte ich deshalb auf das bereits Gesagte hinweisen. Die Adventitia ist trotz des Fehlens einer Elastica externa gut gegen die Media abgesetzt und besteht aus durchschnittlich 15—18 mehr oder weniger vollständigen Reihen von Längsfasern, zu denen im mittleren Teile der Arterie noch einige weitere treten. Wie schon mehrmals an anderen Gefässen beobachtet wurde, nehmen auch hier diese Fasern von innen nach aussen an Stärke zu. Zwischen den Faserreihen verlaufen in gleicher Richtung mit ihnen glatte Muskelfasern in beschränkter Anzahl, die ab und zu auch kleinere Bündel bilden, besonders an der Grenze gegen die Media, obwohl sie nicht in letztere übergehen.

Etwas schwächer als die A. ruminalis dextra ist meistens die

A. ruminalis sinistra.

Sie tritt an die rechte Pansenfläche und wendet sich, in der Einschnürung zwischen Haube und Pansen verlaufend, nach der linken Seite. Von der vorderen Pansenfurche aus verläuft sie in der linken Längsfurche und anastomosiert mit einem Aste der A. ruminalis dextra. Bezüglich des histologischen Baues ihrer Gewebselemente unterscheidet sie sich in keiner Weise von letzterer und trägt auch wie diese vorherrschend muskulären Charakter, wie auch die Verhältnisse

ihrer einzelnen Wandschichten vollkommen die gleichen sind.

Sowohl der Stärke als auch der Richtung nach ist die

A. gastrica sinistra

der fortlaufende Stamm der A. coeliaca. Sie senkt sich rechts zwischen Haube und Pansen ein und tritt hierauf zwischen Psalter und Labmagen. Dann läuft sie über die grosse Curvatur des Psalters und gibt an beide Mägen Zweige ab. Im allgemeinen ist sie etwas stärker wie die beiden Aa. ruminales, zeigt aber im Grossen und Ganzen dieselbe Struktur. Nur ihr Hauptstamm bildet hievon eine geringe Ausnahme. Es treten nämlich in der Adventitia desselben einige grössere longitudinale Muskelbündel auf, während diese Beobachtung bei den Aa. ruminales nicht gemacht wurde. Auffälliger Weise finden sich ferner auch in dieser Arterie wieder solche eigentümliche histologische Verhältnisse, wie sie bereits bei der A. ruminalis dextra und sinistra in ähnlicher Weise gefunden und beschrieben worden sind und möchte ich des Interesses halber noch einmal an dieser Stelle darauf zurückkommen. In den dem anliegenden Gefässabschnitten sind nämlich die von letzterem abgekehrten Wandhälften in der Regel etwas stärker und beteiligen sich an der Verdickung sowohl Media und Adventitia insofern, als beide an Stärke zunehmen. Nur darin macht die A. gastrica sinistra eine Ausnahme, als in ihr lediglich nur die Adventitia um mehrere Fasernreihen verstärkt ist.

Den Endrest der A. coeliaca bildet die

A. hepatica.

Sie tritt in die Leberpforte und löst sich dort in ihre Endarterien auf. Der Durchmesser ihres Hauptstammes beträgt ungefähr 8 mm, während die Wand derselben durchschnittlich 0,5 mm stark ist. Die Grenzen der einzelnen Wandschichten sind überall gut markiert.

Eine Längsfaserschicht der Intima als solche ist nicht vorhanden; dafür aber eine kräftig entwickelte, ab und zu in doppelte Lamellen gespaltete Elastica interna. In den Spalträumen zwischen den Lamellen sind ausser wenigem Bindegewebe vereinzelte longitudinale Muskelfasern in ganz geringer Anzahl anzutreffen.

Der in der Media vorherrschende muskuläre Typus ist ausgeprägt durch das Auftreten von zahlreichen vereinzelten Muskelfasern in circulärer Anordnung, zu welchen sich in der äussersten Mediaschicht noch einige longitudinale in Gruppen geordnete gesellen. Auffallend erscheint die längliche stäbchen- bezw. wurmartige Form der Kerne mit abgerundeten Enden. Die bedeutend in der Minderzahl stehenden elastischen Elemente zeigen sich als schwache Kreisfasern in gleichmässiger Verteilung, die wieder durch noch feinere seitlich abzweigende Fasern unter einander in Verbindung stehen. Die Dicke der Media beträgt durchschnittlich drei Fünftel der Gefässwand, nimmt aber nach der Verzweigung der Arterie in ihre Endäste scheinbar ab, da die Adventitia hier stärker wird.

Obwohl die Elastica externa fehlt, ist die Grenze zwischen Media und Adventitia wegen des verschiedenen Charakters und der verschiedenen Verlaufsrichtung der in beiden Gefässschichten hauptsächlich vertretenen Gewebsarten unschwer festzustellen und zwar um so leichter, als ein Uebertreten der Gewebselemente aus der Media in die Adventitia und umgekehrt nicht beobachtet werden konnte. Letztere zeichnet sich durch ihren Reichtum an elastischen Elementen aus, die hier weitaus das Uebergewicht haben und aus zahlreichen Längsfasern bestehen. Diese nehmen von innen nach aussen an Stärke zu und zeigen auf dem Querschnitt das gewohnte Bild der Körnchenreihen. Als solche sind sie an der Grenze gegen die Media hin teilweise sehr unvollkommen und liegen hier enger aneinander, während sie im äusseren Teile der Adventitia sich in kräftiger Entwicklung und in grösseren Abständen von einander nahezu um die ganze Gefässwand verfolgen lassen. Mit der Abnahme des Gefässlumens in den Endästen der Arterie ist

ein Anwachsen dieser Längsfaserschicht zu beobachten. Während sie nämlich im Hauptstamme durchschnittlich 15 Reihen aufzuweisen hat, sind in den Endästen deren 18—20 zu zählen, was um so schwerer ins Gewicht fällt, als die Media absolut schwächer geworden ist. Von glatter Muskulatur finden sich auffallender Weise nur ganz vereinzelte in Längsrichtung verlaufende Fasern, die nur im Anfangsteile der Arterie bezw. in ihrem Hauptstamme stellenweise zu kleineren Gruppen zusammentreten.

So bietet die Leberarterie mit Ausnahme ihres vorherrschend muskulären Charakters und der kräftigen Entwicklung der Adventitia in ihren Endästen nichts Besonderes.

Der Stamm der

A. mesenterica cranialis

entspringt in den meisten Fällen dicht hinter der Abgangsstelle der A. coeliaca. Sie ist zwar bei einem Lumendurchmesser von 8 mm und einer Wanddicke von 0,6 mm erheblich stärker als letztere, zeigt aber im Wesentlichen die gleiche Struktur und hat infolge dessen ebenfalls vorwiegend muskulären Charakter aufzuweisen. Von ihrer Wand entfallen durchschnittlich vier Fünftel auf die Media und ein Fünftel auf die Adventitia.

An Stelle der Längfaserschicht der Intima ist hier ebenfalls eine gut entwickelte Elastica interna vorhanden, neben der an verschiedenen Stellen einzelne schwächere Lamellen auftreten, die sich von der Hauptmembran abspalten. An einzelnen Punkten lässt sich bei stärkerer Vergrösserung erkennen, wie schmale Bänder von Körnchen auf dem Querschnitt an die Stelle der Elastica interna treten. Es hat sich also letztere auch hier aus der Längsfaserschicht entwickelt bezw. steht noch im Begriffe, sich daraus zu entwickeln.

Im Anfangsteile der Arterie lässt sich im Uebrigen in gleicher Weise, wie bereits bei der A. coelica beschrieben, an zwei einander gegenüberliegenden Stellen eine leistenartige Vorbuchtung der Elastica interna infolge einer starken

Verdickung der Media, sowie das gleichzeitige Auftreten einer starken Längsfaserschicht der Intima beobachten. Zwischen der gut entwickelten Elastica interna und dem Endothel glaubt man inmitten von netzartig verzweigtem elastischem und Bindegewebe ungefähr 10—12 feinere und stärkere circuläre Fasern vor sich zu haben, sieht aber bei Anwendung stärkerer Vergrösserungen, dass dieselben nichts anderes sind als Reihen eng aneinander liegender Körnchen und hat mithin den deutlichen Beweis für das Vorhandensein einer stark entwickelten Längsfaserschicht neben einer Elastica interna. In dem aussen und innen längs dieser elastischen Fasern reichlich angehäuften Bindegewebe verlaufen ziemlich viel vereinzelte glatte Muskelfasern in den verschiedensten Richtungen.

Die Bedeutung dieser beiden Wandverdickungen lässt sich dadurch erklären, dass sich hier ähnlich wie bereits beim Truncus vertebro-cervicals und in der A. coeliaca, das arterielle Blutgefäss auf die Abgabe eines Seitenastes vorbereitet.

Von der Media ist wenig Besonderes zu sagen. Im Wesentlichen hat sie mit der der A. coeliaca grosse Aehnlichkeit, weicht aber dadurch hievon etwas ab, dass in ihr neben den circulären Muskelfasern solche in Längsrichtung in grösserer Anzahl auftreten, hauptsächlich aber an der oben erwähnten stärkeren Stelle und zwar gegen die Elastica interna zu, wo sogar noch einzelne Muskelfasern ebenfalls wie in der Längsfaserschicht der Intima nach den verschiedensten Richtungen verlaufen.

Die Elastica externa fehlt auch in dieser Arterie. Die Längsfasern der Adventitia nehmen mit der Abnahme des Gefässlumens an Stärke zu; sie bestehen nämlich im Anfangsstücke der Arterie aus ungefähr 10—12 Reihen, zu denen im weiteren Verlaufe derselben noch ungefähr 8—10 treten. Die Fasern der inneren Reihen sind meistens etwas schwächer und liegen enger aneinander als die äusseren. Die glatte Muskulatur ist in der äussersten Wandschicht im allgemeinen nur durch vereinzelte Längsfasern vertreten, die ab und zu kleinere Bündel bilden. Auffallend ist das ver-

hältnismässig häufige Auftreten von vasa vasorum, die sich aber nur in der Adventitia hinziehen.

Die Aeste der A. mesenterica cranialis zeigen wie ihr Stammgefäss ebenfalls vorwiegend muskulären Typus und im allgemeinen auch die gleiche Struktur.

Von ihnen hat die

A. pancreatica magna

bei einer Lumenweite von ungefähr 2 mm eine durchschnittliche Wandstärke von 0,4 mm. Auch sie hat an Stelle einer elastischen Intimaschicht eine Elastica interna, die fast überall als doppelte Lamelle auftritt. Die elastischen Fasern der Media sind etwas schwächer als im Stammgefäss, zeigen aber im übrigen den gleichen Bau. Es ist unmöglich, eine bestimmte Zahl für dieselben anzugeben, da sie äusserst fein sind und nur in ganz kurzen Stückchen vorkommen. Die auffallend starke Adventitia beansprucht fast ein Drittel der Gefässwand, bietet aber, abgesehen davon, dass in ihr keine Muskelbündel anzutreffen sind, nichts Besonderes.

Obwohl die

A. pancreatica-duodenalis inferior

nahezu ebenso stark ist als die A. pancreatica magna, besitzt sie doch eine erheblich schwächere Adventitia, denn diese steht zur Media im Verhältnis von 1:4 und hat durchschnittlich nur 4—5 Reihen elastischer Fasern aufzuweisen. Auffallend selten sind in ihrer Adventitia die glatten Muskelfasern.

Die

A. colica media

hat im allgemeinen die gleiche Struktur wie die beiden letzten Gefässe.

Die beiden Endäste der A. ileo-caeco-colica, nämlich die A. ileo-caecalis und der Truncus coli-

cus weichen, obwohl letzterer in Bezug auf seinen Durchmesser und seine Wanddicke stärker ist als erstere, in den Grundzügen ihres histologischen Baus nicht von einander ab und zeigen dieselbe Beschaffenheit wie ihre anderen aus der A. mesenterica cranialis abzweigenden Schwesterarterien.

Die ebenso wie die A. ileo-caeco-colica aus der caudalen Wand der A. mesenterica cranialis entspringende Ramus collateralis, sowie die A. jejunales und der Truncus intestinalis zeigen die gleiche Struktur wie ihr Stammgefäss und haben ebenfalls vorwiegend muskulären Charakter, ohne sonst etwas Besonderes zu bieten.

Ungefähr zwischen dem zweiten und dritten Lendenwirbel, ca. 10 cm caudal von der Abgangsstelle der A. mesenterica cranialis entspringen aus der ventrolateralen Aortenwand die

A. renales

in einer Stärke von durchschnittlich 12—14 mm, wovon auf die Wand ein wenig mehr als 1 mm kommt. Die Nierenarterien gehören demnach zu den mittelgrossen Gefässen. Von den einzelnen Wandschichten beansprucht die Media für sich durchschnittlich die halbe Gefässwand und wechselt ihren Durchmesser nur selten, während die Adventitia bald halb, bald doppelt so stark ist als die letztere.

Eine elastische Längsfaserschicht scheint der Intima zu fehlen, dafür ist eine Elastica interna vorhanden, die fast überall als kräftig entwickelte, gefaltete, meistens einfache, seltener doppelte Lamelle die innere Gefässwand auskleidet. Nur an einzelnen Stellen ist sie undeutlich. Es erweckt den Anschein, als ob sie an solchen Punkten durch eine elastische Längsfaserschicht ersetzt wird, denn man kann hier mehr oder weniger deutlich in zwei, seltener mehr Reihen zusammengedrängte Körnchen erkennen. Zwischen ihnen sind einige wenige längsverlaufende glatte Muskelzellen eingestreut.

Die Media zeigt vorherrschend muskulären Charakter, denn sie enthält grosse Mengen von vereinzelten glatten

Muskelfasern in circulärer Anordnung ohne besondere Schichtung. Ausserdem durchschlängeln sie in gleicher Richtung sehr feine elastische Fasern, die stellenweise nach der Adventitia hin etwas stärker werden und durch ein äusserst feines, aus demselben Gewebe bestehendes Netzwerk unter einander verbunden sind. Wie bereits erwähnt, wechselt die Adventitia wiederholt in ihrem Durchmesser, nimmt aber im Nierenhilus an absoluter Stärke etwas ab. Die Körnchenreihen, als welche die elastischen Längsfasern der Adventitia auf dem Querschnitt in Erscheinung treten, zeigen verschiedene Eigentümlichkeiten. Erstens nehmen sie, wenn auch nicht überall, so doch an den meisten Stellen, von innen nach aussen an Stärke zu. Zweitens liegen sie in der inneren Zone der Adventitia nahe aneinander, während sie in der äusseren durch Auseinanderweichen grosse Lücken zwischen sich entstehen lassen und stellenweise sogar als Körnchengruppen auftreten. Ferner rücken die Fasern, besonders aber die der innersten Reihen sehr oft so nahe zusammen, dass sie Platten bezw. Lamellen vortäuschen und man vermuten könnte, es seien kleine Stücke einer Elastica externa vorhanden. Sobald die Arterie in den Nierenhilus tritt, kommt die erwähnte Zonenbildung der Adventitia in Wegfall, es treten auch die äusseren Fasernreihen näher zusammen.

Im Verlaufe der Arterie von der Aorta bis zum Hilus finden sich in ihrer Adventitia relativ viel vereinzelte glatte Muskelfasern in Längsrichtung eingestreut, ausserdem in den oben erwähnten Lücken zwischen den elastischen Fasernschichten ebenfalls reichliche Muskelbündel, während distal von der Einmündung in den Hilus hier nur mehr wenige Muskelfasern zu finden sind. Dieser eigenartige Befund lässt sich vielleicht damit begründen, dass die reichliche Muskulatur einer Zerreissung der Nierenarterie vorbeugen soll oder ihr die Aufgabe noch nebenbei zufällt, die Nieren tragen zu helfen.

Auch die

A. mesenterica caudalis

unterscheidet sich in ihrer Struktur kaum von den übrigen Eingeweidearterien. Sie ist durchschnittlich 5 mm stark und hat eine Wanddicke von ungefähr 0,4 mm. Die elastische Längsfaserschicht der Intima ist durch eine deutlich entwickelte Elastica interna ersetzt, die aus einer fast durchwegs in zwei Blätter gespaltenen Lamelle besteht. Von diesen beiden Blättern verrät das an das Gefässlumen grenzende seine Entwicklung aus einer elastischen Längsfaserschicht dadurch, dass es auf dem Querschnitt stellenweise eine dunklere Punktierung erkennen lässt. Vor der Abzweigung der A. colica sinistra wird die Spaltung in zwei Lamellen eine vollständige. Letztere werden durch in grösserer Menge angehäuftes Bindegewebe, das vereinzelt glatte Muskelzellen in Längsrichtung durchziehen, auseinandergedrängt und geben ebenfalls an vielen Stellen mehr oder minder deutlich ihre Entwicklung in der eben beschriebenen Weise zu erkennen.

Die Media unterscheidet sich in ihrem Aufbau abgesehen davon, dass in ihr vor und an obiger Abzweigungsstelle die elastischen Elemente etwas dichter und reichlicher gelagert sind, nicht von der der A. mesenterica cranialis oder A. coeliaca. Anders die Adventitia. Diese zeigt schon anfangs verschieden starken Querdurchmesser, wo sie bald aus 15 oder noch mehr elastischen Fasernreihen bezw. Reihenplatten, bald nicht einmal ganz aus 10 besteht. Noch auffälliger wird diese Erscheinung an der Abzweigungsstelle der A. colica sinistra, wo an zwei einander gegenüberliegenden Punkten die Fasernreihen, die im übrigen Teile des Gefässringes durchschnittlich 12 betragen, nahezu um das Doppelte verdickt sind. Die Fasern der an die Media grenzenden Reihen sind fast überall etwas schwächer als die der äusseren. Anfangs zeigen sich zwischen den elastischen Fasernreihen einzelne stärkere Bündel glatter Muskulatur, die ausserdem überall durch vereinzelte Fasern in Längsrichtung sich hinziehend vertreten ist.

Von den beiden Endästen der A. mesenterica caudalis weicht die

A. colica sinistra

in ihren morphologischen Verhältnissen ebensowenig wie die

A. haemorrhoidalis superior

von ihrem Stammgefäss ab, d. h. es finden sich im allgemeinen in beiden die gleichen Verhältnisse wie in der Mutterarterie vor der Verzweigung mit der geringen Ausnahme, dass die Adventitia der A. haemorrhoidalis superior eine grössere und durchwegs gleichmässigere Anzahl von Fasernreihen aufzuweisen hat.

Meistens kurz vor, manchmal auch hinter der Abgangsstelle der A. mesenterica caudalis entspringen die

Aa. spermaticae internae.

Als kleinere Eingeweidearterien haben sie gleichfalls vorwiegend muskulären Charakter, wie auch ihr Bau ebenfalls ein einfacher ist. Die Längsfaserschicht der Intima fehlt. Die an ihrer Stelle vorhandene Elastica interna ist sehr stark gefaltet und stellenweise in zwei Blätter gespalten. Reich an muskulären Elementen ist die Media. Dieselben treten als circuläre Muskelzellen und zwar ganz irregulär verteilt in Erscheinung. Auffallender Weise sind diese bezw. ihre Kerne in der anscheinend stark kontrahierten Gefässwand an einzelnen Stellen erheblich verkürzt und dicker, an anderen wieder länger und dünner. Dieser eigenartige Befund erweckt den Anschein, als ob sich die Form der Muskelzellen bezw. ihrer Kerne dem Contraktionszustand der Gefässwand anpassen würde, denn an denjenigen Stellen, wo letztere zusammengezogen erscheint, sind die Kerne der Muskelzellen kürzer und dicker, während sie in den übrigen Wandabschnitten schmäler und länger sind, auch mehr gestreckt verlaufen.

Ich habe entsprechende Arterien auf dieses eigenartige Verhalten der Muskelkerne hin untersucht, konnte aber nirgends etwas derartiges finden. Allerdings war aber auch bei keinem dieser arteriellen Gefässe ein solcher ausgesprochener Contraktionszustand der Intima bezw. Elastica interna nachzuweisen. Es dürfte demnach vielleicht die erwähnte Abart in der Form der Muskelkerne auf die in den Aa. spermaticae internae überaus starke Contraktion zurückzuführen sein.

Die elastischen Bestandteile bieten im allgemeinen nichts Besonderes; ihre circulären Fasern zeigen an den stärker contrahierten Stellen des Gefässringes ausgeprägte Wellenform. Die verhältnismässig schwache Adventitia beansprucht für sich nur ein Fünftel der ganzen Gefässwand und besteht aus durchschnittlich 5—6 Reihen schwächerer elastischer Längsfasern, zwischen welchen vereinzelte Muskelzellen in gleicher Richtung ihren Verlauf nehmen.

Auffallend an den Aa. spermaticae internae ist der bereits mehrmals erwähnte beträchtliche Contraktionszustand, in dem sich die zur Untersuchung verwendeten Gefässringe befinden. Es wurden diese älteren Tieren entnommen, die das Stadium der Trächtigkeit längst hinter sich hatten. Wenn ich diesen Umstand mit der starken Contraktion, die ich sonst bei keiner der übrigen Eingeweidearterien fand, in Zusammenhang bringe, so möchte ich dies mit folgenden physiologischen Motiven begründen. Der trächtige Uterus bedarf einer reichlicheren Blutzufuhr als der sterile; es müssen deshalb die denselben versorgenden Arterien in der Lage sein, sich gegebenen Falles weiter ausdehnen zu können. Letztere ist durch die beschriebenen morphologischen Verhältnisse gegeben. Den Umständen entsprechend müssen aber diese Arterien auch wieder ihr Lumen verkleinern können, wenn das von ihnen versorgte Organ eine geringere Menge von Blut beansprucht. In letzterem Stadium nun befinden sich die von mir untersuchten und beschriebenen Aa. spermaticae internae.

Zusammenstellung der Untersuchungsergebnisse.

Bei der oberflächlichen Betrachtung einzelner Arterien annähernd gleichen Durchmessers könnte man in Versuchung kommen, eine allgemein gültige Regel für den histologischen Bau der einzelnen Blutgefässe aufstellen zu wollen, doch gewinnt man bei eingehenderer vergleichender Betrachtung einer grösseren Anzahl von Gefässen, besonders wenn man verschiedene Tierarten dabei berücksichtigt, bald die Ueberzeugung, dass dies unmöglich ist. Es kann sich wohl für bestimmte Körperregionen eine gesonderte Bauart der Arterienwand herausstellen, der Wechsel in der Struktur ist aber immerhin ein derartiger, dass sogar im Verlaufe ein und desselben Arterie Veränderungen im histologischen Aufbau nachzuweisen sind, ja im Bereiche desselben Querschnitts Unterschiede zwischen den einzelnen Wandhälften bezw. Wandsegmenten bestehen. Dennoch ist nicht abzustreiten, dass vielfach, aber auch nicht immer die Arterien ein und derselben Körperregion nach einer gewissen Regel aufgebaut sind, eine Beobachtung, die sich besonders schön an dem arteriellen Gefässsystem der Bauchhöhle machen lässt.

Diese auffallende morphologische Erscheinung steht offenbar mit der physiologischen Aufgabe der einzelnen Arterien sowohl wie auch der Arteriengruppen in Einklang. Nach der Umgebung ist ein Einfluss auf die Gefässwand und somit auf die Anpassung der letzteren zuzuschreiben. Es ändert sich ein und dasselbe Gefäss in seinem Verlaufe fast fortwährend seinen Bau, besonders aber sehr rasch dann,

sobald die Umgebung eine andere wird. Als besonders charakteristische Beispiele hiefür können die Aa. ruminalis dextra und sinistra, sowie die A. gastrica sinistra gelten, deren eine Wandhälfte schwächer wird, sowie sie in Berührung mit dem Pansen tritt, ferner die Aa. renales, deren Adventitia ihre zahlreichen Muskelbündel verliert, sobald sie in den Nierenhilus eintreten. Weiterhin kommt in dieser Hinsicht die A. mammaria interna in Betracht, deren Wandung an solchen Stellen, wo sie dem Brustbein oder einem Rippenknorpel anliegt, ebenfalls schwächer ist.

Dass auch die Tierart Verschiedenheiten im histologischen Aufbau der arteriellen Gefässe im Gefolge hat, lässt sich nicht abstreiten, gibt ja doch die bereits reichlich vorhandene Literatur über Arterien-Untersuchungen genügend darüber Auskunft und konnte ich ebenfalls bei meinem Studium der Arterien des Rindes wiederholt Erscheinungen beobachten, die von denen anderer Haussäugetiere abweichen. Insbesondere unterscheiden sich die meisten Eingeweidearterien des Rindes von denen des Pferdes dadurch, dass diese eine stärkere Längsfaserschicht der Intima besitzen und ihre elastischen Elemente in der Media ebenfalls stärker entwickelt sind.

Nach Andeutung der erwähnten Eigentümlichkeiten im Bau der arteriellen Gefässe will ich auf Grund meiner Untersuchungen versuchen, die folgenden zwei Fragen zu beantworten:

a. Inwiefern ein Zusammenhang zwischen der histologischen Struktur der Arterienwand und der physiologischen Tätigkeit der Arterie bezw. ihrer einzelnen Abschnitte besteht?

b. Ob und in welcher Weise die Umgebung einer Arterie ihren Einfluss auf die Wandung derselben geltend macht und wie derselbe im Bau der Arterie zum Ausdruck kommt?

a. Schon der Umstand, dass glatte Muskulatur in jeder Arterie vorhanden ist und nicht einmal in dem stark

elastischen Anfangsteile der Aorta ganz schwindet, durfte beweisen, dass die muskulären Elemente ein unentbehrliches Moment für die Funktion der Gefässwand bilden. Da sie aber gerade im Anfangsteile der Aorta, wo der vom Herzen ausgehende Druck noch hinreichend stark zur Fortbewegung des Blutes ist, nur in ganz geringer Anzahl auftreten, während sie im weiteren Verlaufe der Aorta wie auch im Uebergange von den grösseren zu den kleineren Arterien im allgemeinen stetig relativ an Menge zunehmen, so bringt uns dies der Beantwortung der Frage näher, worin eigentlich die physiologische Aufgabe der Muskulatur besteht. Waren die Gewebsteile der Gefässwandung nur elastische, so könnte sich dieselbe unter dem Einflusse des Druckes der Blutwelle wohl erweitern und auch wieder contrahieren, es wäre aber letztere Funktion doch zu schwach, um die Fortschaffung der Blutwelle durch mit genügender Stärke ausgeübten Seitendruck bewerkstelligen zu können.

Fasst man die Tätigkeit der Arterienwand genauer ins Auge, so kann man sie im Wesentlichen in zwei verschiedene Wirkungsarten teilen, nämlich in eine vom Blutstrom ausgehende, also passive und in eine direkte von der Gefässwand ausgeübte, mithin aktive. Unter der ersteren ist die Ausdehnung der Wand bezw. die Ausbuchtung des Gefässzylinders zu verstehen, unter letzterem die nachfolgende Contraktion bezw. die Herstellung des Status quo ante des Arterienzylinders. Angenommen, die Gefässwand bestünde nur aus elastischen Elementen, so wären beide Wirkungsarten, wie bereits erwähnt, wohl möglich, es würde aber bei der Ausdehnung des Gefässrohres leicht zu einer Ueberdehnung kommen, auch würden wahrscheinlich die elastischen Elemente mit der Zeit erschlaffen, wodurch schliesslich eine perpetuelle Ausbuchtung der Wandung herbeigeführt würde. Beiden Eventualitäten abzuhelfen, ist ein Teil der Aufgabe der glatten Muskulatur. Um sich über letztere klar zu werden, ist es nötig, die dabei beteiligten physiologischen Vorgänge näher ins Auge zu fassen.

Die in den Gefässzylinder gepresste Blutwelle übt infolge ihrer stossweisen Fortbewegung auf ihre Umgebung einen

kräftigen Druck aus, der jedoch nicht konstant ist, sondern sich mit geringerer oder grösserer Geschwindigkeit wiederholt. Sich seitlich auf die Gefässwand fortpflanzend, buchtet er diese nach Möglichkeit aus. Bei dieser Aktion dehnen sich sowohl die längs- wie auch die Ringfasern und -Häute der elastischen Elemente, die muskulären Fasern gleichsam mit sich ziehend. Der stärkere Dehnungscoëffizient kommt den elastischen Gewebselementen zu, wird aber durch die muskulären Elemente beeinflusst. Ist der höchste Grad der Ausdehnung erreicht, dann zeigen die elastischen Gewebsbestandteile das Bestreben, ihre ursprüngliche Form wieder anzunehmen und werden dabei von den muskulären unterstützt, die eigentlich jetzt erst in aktive Tätigkeit treten. Die longitudinal verlaufenden elastischen Fasern der Intima, Adventitia und teilweise auch der Media finden bei der elastischen Nachwirkung bezw. Contraktion Assistenz durch die longitudinalen Muskelfasern und -Bündel, die circulären der Media durch die gleichartig angeordneten muskulären Elemente dieser Wandschicht. Es bleibt auch gar nicht ausgeschlossen, dass die longitudinalen und circulären Elemente in allen Schichten zusammenwirken, eine Ansicht, für welche der Aufbau fast sämtlicher Eingeweide-Arterien der Bauchhöhle spricht, denn in diesen sind im Gegensatze zu den stark entwickelten elastischen Längsfasern der Adventitia entweder gar keine oder ganz schwach entwickelte longitudinale Bündel glatter Muskulatur zu finden, während die Media verhältnismässig reich an circulären muskulären Elementen ist.

Es erübrigt noch, auf die Wirkung der muskulären Elemente der Gefässwand etwas näher einzugehen. Was die Tätigkeit der Längsmuskeln anbelangt, so verkürzen sich dieselben bei der Contraktion und verkürzen dadurch das Gefäss, d. h. sie führen dasselbe aus dem Zustand, in den es durch die Einwirkung des Blutstromes auf die elastischen Längsbestandteile versetzt worden ist, wieder in seine ursprüngliche Form zurück.

Ob ferner diese Längsmuskeln nicht auch noch den Zweck haben, das in die zentralen Äste der Bauchaorta ab-

gehende Blut dort hineinpressen zu lassen, dürfte ebenfalls zu erwägen sein, da in anderen Gefässabschnitten sich wiederholt ähnliche Verhältnisse beobachten lassen.

Ausserdem fixieren die Längsmuskeln die Gefässe an ihre Umgebung. Anders wenigstens liesse sich das auffallend zahlreiche Vorkommen von Längsmuskeln in der Adventitia der Aa. renales nicht erklären. Diesen Gefässen fällt nämlich ausser der Blutversorgung noch die Aufgabe zu, die beim Rinde nahezu frei in der Bauchhöhle hängenden Nieren zu tragen. Wäre ihre Adventitia nicht so reichlich mit glatter Muskulatur ausgerüstet, dann würde es zu einer Ueberdehnung der elastischen Elemente kommen, auch würden dieselben infolge der seitens der Nieren stetig auf sie einwirkenden Zugkraft nicht im Stande sein, in den Status quo ante zurückzukehren.

Die Wirkung der Ringmuskeln ist in gewisser Beziehung eine ähnliche wie die der Längsmuskeln, doch bleibt sie eine mehr beschränkte, ich möchte fast sagen, lokale. Ihre Tätigkeit besteht ebenfalls darin, die elastischen Elemente in ihrer Aufgabe zu unterstützen, ihrer Ueberdehnung zu verhindern und als Gehilfen bei der Contraktion zu wirken. Da die Ringmuseln der Ausdehnung der Gefässwand in die Breite, d. h. der seitlichen Ausbuchtung entgegenwirken, so ist ihre Tätigkeit nur auf einen bestimmten Bezirk beschränkt und infolge dessen, wie bereits erwähnt, lokal. Der Umstand, dass sich in den proximal vom Herzen gelegenen arteriellen Gefässen relativ weniger glatte Ringmuskulatur, dafür aber mehr elastische Ringplatten vorfinden, während in den kleineren distalen Arterien sich verhältnismässig viel Ringmuskulatur zeigt im Gegensatze zu dem immer mehr schwindenden elastischen Gewebe, lässt sich aus der physiologischen Tätigkeit der einzelnen Abschnitte des arteriellen Gefässsystems sehr leicht erklären.

In den grossen Arterien wird das Blut naturgemäss durch die Herzkraft weiter getrieben, so dass die durch die Contraktion der glatten Muskulatur bedingte vorwärts treibende Kraft hier noch nicht so nötig ist wie in den kleineren Gefässen.

Besonders erwähnenswert erachte ich es an dieser Stelle, dass die starke Entwicklung der elastischen Platten in den grösseren Arterien ihren Grund wohl darin findet, Ueberdehnungen der an muskulären Elementen relativ armen Gefässwand durch den starken Blutdruck zu verhindern.

Wo sich dem Blutdruck selbst grössere Hindernisse entgegensetzen, wird die Contraktionskraft der glatten Muskulatur noch durch die korkzieherartige, spiralige Anordnung bezw. den schräg zur Gefässwand gerichteten Verlauf ihrer Fasern gesteigert, der die Zugwirkung bedeutend vermehrt. Dies ist wesentlich nur in denjenigen Arterien der Fall, die mehr oder weniger senkrecht aufsteigen.

* * *

An die vorliegende Betrachtung der verschiedenen Wirkungsarten und der damit im Zusammenhange stehenden morphologischen Verhältnisse der Ringmuskulatur will ich auch noch einige Bemerkungen über die verschiedenen Formen der Muskelkerne anknüpfen.

Schon Busse[7] hat darauf hingewiesen, dass nicht in allen Gefässen und selbst in demselben Gefässe nicht bei allen Tierarten die Kerne der glatten Muskelzellen die gleiche Form und Grösse haben und zwar fand Busse, dass im Endabschnitte der Aorta abdominalis beim Rinde die Muskelkerne von der bisher gewohnten Form dadurch abweichen, dass sie viel grösser sind als in dem Aortenendstück des Pferdes und dass ihnen das wellige, beinahe zackige Aussehen fehlt. Auch Thienel[17] beobachtete bei der Untersuchung der A. mediana, dass die Muskelzellen, die der Elastica interna anliegen, kleiner, während die, die sich mehr derAdventitia nähern, immer grösser werden, so dass die äusserste Schicht der Media aus sehr langen Muskelzellen besteht.

Im Uebrigen haben meine Vorarbeiter bei den Untersuchungen des arteriellen Gefässsystems den Veränderungen in der Form der Muskelkerne nur wenig Beachtung geschenkt und auch keine Erklärung für die Verschiedenheit der Muskelkerne gegeben. Da mir bei meinen Untersuchun-

gen wiederholt eine grosse Verschiedenartigkeit der Kerne auffiel, beschäftigte ich mich mehr eingehend mit diesem Punkte und konnte hiebei feststellen, dass offenbar die elastischen Elemente auf die Entwicklung der Form der Muskelkerne einen Einfluss ausüben. In den Arterien mit vorherrschend elastischem Typus fand ich nämlich, dass die Zellkerne der glatten Muskulatur eine kürzere Form zeigen und spitze Enden, also Spindelform besitzen, während sie in denen muskulösen Charakters länger, vielfach geschlängelt und mit abgerundeten Enden versehen sind. Uebergangsformen konnte ich in Gefässen mit weniger ausgeprägtem, aber immerhin noch vorherrschendem elastischem Charakter beobachten.

Ich war ursprünglich der Ansicht, dass diese Formveränderung nur eine den Muskelkernen des Rindes zukommende Eigenschaft sei, zumal Bärner[2] in seiner Beschreibung der Arterien des Pferdes hievon nichts erwähnt. Um mir vollständig über diesen Punkt klar zu werden, habe ich eine grössere Reihe der von Bärner hergestellten und im Anatomischen Institut der tierärztlichen Hochschule in Dresden aufbewahrten Präparate daraufhin untersucht und in dieser Hinsicht die gleichen Verhältnisse beim Pferde angetroffen, wie ich sie beim Rinde gefunden. Dabei machte ich auch die weitere Beobachtung, dass die Muskelkerne beim Pferde kleiner sind als beim Rinde, worauf auch schon Busse[7] in seinen Untersuchungen der Arterien der Beckengliedmasse hinweist. Es lässt sich dieser Unterschied in der Grösse der Muskelkerne bei beiden Tierarten wohl ebenfalls auf die Entwicklung der elastischen Elemente zurückführen, die im arteriellen Gefässsystem des Pferdes im allgemeinen weiter vorgeschritten ist als in dem des Rindes.

Ein schönes Beispiel für die Veränderung der Form der Muskelkerne bilden die Aa. intercostales. In dem stark elastischen aufsteigenden Teil derselben sind nämlich die einzelnen Kerne relativ sehr kurz und an ihren Enden zugespitzt, so dass sie fast durchweg Spindelform zeigen, während im absteigenden muskulösen Abschnitt des Gefässes

die Muskelkerne länger werden und ihre Enden sich mehr abrunden.

b. Die Umgebung bezw. die lokalanatomischen Verhältnisse der Arterie machen von aussen in gleicher Weise wie der Blutdruck von innen ihren Einfluss auf die Wandung derselben geltend. Dieser kommt sowohl in den verschiedenen Graden der Wandstärke wie auch in den besonderen Arten des histologischen Baues zum Ausdruck. Zu solchen lokalanatomischen Verhältnissen zählt die Lage der Arterien an Knochen, zwischen Muskeln, wie auch an anderen Organen.

Ich habe bereits bei der Beschreibung der Aorta thoracica dieser Eigentümlichkeit gedacht und gefunden, dass die kraniodorsale Wand derselben, die an der Stelle, wo sie an die Wirbelsäule tritt, 5,0 mm dick ist, rasch bis auf die Stärke von 1,1 mm herabsinkt. Ursache dieses auffallend raschen Schwindens der Aortenwand ist lediglich ihre Lage an den Rückenwirbeln, die der Gefässwand durch ihren Seitendruck den ausfallenden Schutz ersetzen.

Ein geradezu entgegengesetztes Verhalten zeigt die dorsale Wand der Aorta abdominalis, in deren Adventitia grössere Gruppen von Längsmuskeln vorkommen. Es lässt sich dieser auffallende Befund dadurch erklären, dass die dorsale Aortenwand, den Einwirkungen der Blutwelle folgend, fortwährenden Verschiebungen ausgesetzt ist. Ich habe auf diesen Punkt bereits bei den Erörterungen über die Aufgabe der Längsmuskulatur hingewiesen. Die erwähnten Muskelbündel haben die nachteiligen Folgen des stetig wiederkehrenden Zuges zu verhüten bezw. diese auszugleichen.

Differenzen ergeben sich ferner in der Wandstärke einer Arterie, wenn dieselbe, wie z. B. die A. thoracica interna einem Knochen oder die A. ruminalis dextra und sinistra, sowie die A. gastrica sinistra dem Pansen anliegen.

Hierzu wären vielleicht auch die Veränderungen in der Gefässwand zu rechnen, die sich bei Gefässabzweigungen und Gefässumbiegungen ergeben. Bei ersteren verdickt sich die der Abzweigung gegenüberliegende Wand und zwar gewöhnlich auf die Weise, dass sich die

elastische Längsfaserschicht der Intima vervielfacht und die Media gleichfalls einen Zuwachs von Ringplatten bezw. Fasern und Muskelzellen respektive Bündel von solchen erhält, während die Adventitia in der Regel unverändert bleibt. Diese so geschaffene Spaltwand, wenn ich sie so nennen darf, bereitet sich schon eine Strecke vor der Abzweigung auf ihre Entstehung dadurch vor, dass die Intima sich leistenartig verbuchtet und zwar sowohl infolge einer Verdickung der Media als auch dadurch, dass sie selbst stärker wird. Dabei vermehren sich die elastischen Fasern ihrer Längsfaserschicht, es werden auch die glatten Muskelzellen zahlreicher. Wo neben einer Elastica interna eine schwache Längsfaserschicht vorhanden ist, verdickt sich meistens nur letztere in der erwähnten Weise, während sich erstere nur selten verdoppelt oder in mehrere Blätter spaltet. In der Media nimmt man an solchen Stellen in der Regel eine Zunahme der glatten Muskulatur wahr. Diese sammelt sich in der inneren Hälfte im Bereiche der Intima-Verdickung vorherrschend in grösseren Gruppen seltener Bündeln von Längsfasern an.

Ich glaube die Vermutung aussprechen zu dürfen, dass diese leistenartigen Vorbuchtungen und Verdickungen der Arterienwand einen doppelten Zweck verfolgen. Erstens bereiten sie die Wandungen der Stammarterie auf die Bildung der Scheidewände für den abzweigenden Ast vor und zweitens scheint durch die in das Gefässlumen hineinragenden Leisten eine allmähliche Teilung des Blutstromes zu erfolgen.

Bei Gefässumbiegungen wird, wie z. B. in den Aa. intercostales, der Blutdruck manchmal erheblich beeinflusst, so dass er einer kräftigeren Unterstützung von Seite der Arterienwand bedarf. In solchen Fällen zeigt letztere nach der Umbiegungsstelle in ihrem histologischen Aufbau erhebliche Veränderungen, ja es kann sogar, wie dies in den Aa. intercostales der Fall, ein vollkommener Typuswechsel eintreten.

Schlusssätze.

Wenn ich am Schlusse meiner Untersuchungen die Ergebnisse derselben zusammenfasse, so sind diese in kurzen Worten folgende:

1. Von den Arterien der Brusthöhle des Rindes haben sämtliche im Wesentlichen in ihrem Anfangsteil mit Ausnahme der A. epigastrica cranialis und A. musculophrenica, sowie der ventralen Aeste der Aa. intercostales ausgesprochenen elastischen Charakter, während die Aorta abdominalis mit ihren Verzweigungen durchwegs den muskulären Typus trägt.

Gemischten, d. h. teilweise elastischen, teilweise muskulären Typus zeigen: (Aorta thoracica elastisch — Aorta abdominalis muskulär) und Aa. intercostales (aufsteigende Aeste elastisch — absteigende muskulär).

2. Die Grenzen zwischen den einzelnen Wandschichten treten am deutlichsten in den Arterien muskulären Charakters hervor; in den grössten Gefässen des elastischen Typus (z. B. Aorta thoracica, A. pulmonalis, Truncus brachiocephalicus communis usw.) sind sie nahezu ganz verwischt, in den mittleren (z. B. A. brachiocephalica und A. subclavia) teilweise noch undeutlich, während sie in den kleineren fast immer mit Sicherheit festzustellen sind. Daher kann es als allgemeine Regel gelten, dass, je stärker in einer Arterie die elastischen Elemente entwickelt sind, desto undeutlicher setzen sich ihre einzelnen Schichten gegen einander ab.

3. Die Wandstärke bei den Arterien der Brust- und Bauchhöhle des Rindes ist selbstverständlich

schwächer als bei denen des Pferdes. Im allgemeinen lässt sich behaupten, dass eine Verminderung derselben mit der Abnahme des Lumens der Arterie eintritt, obgleich es auch wieder nicht als Regel gelten kann, dass Arterien mit gleichem Lumendurchmesser dieselbe Wandstärke aufzuweisen haben, denn es üben auch in dieser Beziehung Blutdruck und äussere Verhältnisse ihren Einfluss aus. Der Durchmesser der Arterienwand ist also in einem Gefässbezirk nicht immer gleich, sogar nicht einmal im Bereiche desselben Querschnittes. Die Lage der Gefässe an Knochen oder Organen (Pansen esw.) beeinflusst die Stärke der Arterienwand insoferne, als die anliegende und hiedurch geschützte Wandhälfte schwächer ist wie die übrige. Umgekehrt ist bei Gefässabzweigungen die dem Lumen des abgehenden Astes gegenüberliegende Wand wieder stärker.

4. Von den einzelnen Wandschichten tritt die **Längsfaserschicht der Intima** in dem von mir untersuchten Arteriensystem in verschiedener Gestalt auf. Am stärksten ist sie in der Aorta thoracica und den grössten Arterien elastischen Charakters (A. pulmonalis, Truncus brachiocephalicus communis, A. brachiocephalica und A. subclavia) entwickelt und zwar ist hier sowohl die Zahl ihrer Fasernreihen wie auch die Stärke ihrer einzelnen Fasern eine relativ grosse. Aeusserst schwach tritt sie in den kleineren Arterien mit elastischem Typus, sowie in allen grösseren mit muskulärem Charakter auf, während sie in den kleineren Arterien der letzteren Art überhaupt fehlt. Im allgemeinen dürfte es als Regel gelten, dass die Stärke der Längsfaserschicht der Intima bezw. ihr Gehalt an elastischen Fasern in einem antagonistischen Verhältnis zur Ausbildung der Elastica interna steht, denn wo erstere als kräftig entwickelte Schicht auftritt, fehlt letztere fast überall, während umgekehrt die Elastica interna vorhanden oder wenigstens in der Entwicklung begriffen ist, wo die Längsfaserschicht nur in wenigen schwachen Fasernreihen auftritt oder ganz fehlt. Wie man bei den vielen Arterien, hauptsächlich aber bei denen muskulären Charakters beobachten kann, entsteht die Elastica interna aus der Längsfaserschicht der Intima, indem sich die

longitudinalen Fasern durch enges Zusammenrücken zu einem häutigen Gebilde zusammenschliessen. Es kommt nun vielfach, besonders in kleineren Arterien muskulären Charakters vor, dass die Längsfaserschicht bezw. Teile derselben eine Elastica interna vortäuschen, indem ihre Fasern so enge aneinanderliegen, dass man auf dem Querschnitt nicht mehr Körnchenreihen, sondern eine quergetroffene Lamelle vor sich zu haben glaubt. Der Durchmesser der Längsfaserschicht ist nicht immer gleich stark; nicht einmal im Bereiche desselben Querschnitts. Fast regelmässig sind Verdickungen derselben gegenüber von Gefässabzweigungen sowie an denjenigen Stellen, wo sich die Arterie auf solche vorbereitet.

5. Die **Elastica interna** fehlt in den grössten Arterien elastischen Charakters (Aorta thoracica, Truncus brachiocephalicus communis, A. brachiocephalica usw.) gänzlich, dann im allgemeinen in den mittelgrossen und kleineren arteriellen Gefässen, in denen die Längsfaserschicht der Intima gut entwickelt ist, doch kommt sie manchmal auch neben einer solchen vor (z. B. in der A. cervicalis profunda und A. intercostalis suprema), ist aber allerdings hier nicht gut ausgeprägt. Sie findet sich mehr oder minder entwickelt in allen Arterien, deren Media muskulären Typus aufweist, so in denen der Bauchhöhle mit Ausnahme der Aorta abdominalis, während sie in den arteriellen Gefässen der Brusthöhle bezw. in den Aesten des Truncus brachiocephalicus communis mit Ausnahme der A. carotis, A. intercostalis suprema und A. vertebralis, in welch letzteren sie in Spuren auftritt, fehlt. Es liegt infolge dessen die Vermutung nahe, dass ihr Vorkommen in den muskulären Arterien der Bauchhöhle und ihr Fehlen in den Gefässen elastischen Charakters als Regel anzusehen ist.

Die Entwicklung der Elastica interna vollzieht sich, wie bereits erwähnt, durch seitliches Zusammenschliessen von Längsfasern der Intima; sie bildet also gewissermassen einen Bestandteil der letzteren bezw. geht aus derselben hervor. In den kleinen Arterien tritt sie als feine elastische Haut, in den grösseren als doppelt conturierte, ge-

fensterte Membran auf. Kleinere arterielle Gefässe der Bauchhöhle haben vielfach eine doppelte Elastica interna aufzuweisen, von der allerdings nur die äussere nach der Media zu liegende Lamelle gut entwickelt ist. Zur Längsfaserschicht der Intima steht die Elastica interna, wie bereits näher beschrieben, in einem antagonistischen Verhältnis. Dies ist in der Weise ausgeprägt, dass erstere nur da gut entwickelt ist und einen grösseren Reichtum an elastischen Fasern aufweist, wo letztere fehlt und umgekehrt letztere deutlich hervortritt, wo erstere entweder vollständig verschwunden ist oder sich nur in Spuren vorfindet.

6. Von sämtlichen Schichten der arteriellen Gefässwand ist die **Media** wohl die interessanteste. Alle Einflüsse, denen die Arterienwand sowohl von innen wie von aussen her ausgesetzt ist, also die des Blutdrucks einerseits und der lokalanatomischen Verhältnisse andererseits, machen sich am meisten in ihr geltend. Es ist unbegreiflich klar, dass ihr Durchmesser wie ihr histologischer Aufbau fortwährenden Veränderungen unterworfen sind.

Als stärkste Wandschicht ist die Media für die Dicke der Arterienwandung überhaupt massgebend. Bezüglich ihres Durchmessers steht sie in den grössten Arterien zu den übrigen Schichten der Gefässwand im Verhältnis von 20—35 : 1, in den mittleren von 10—15 : 1 und in den kleineren von 2—5 : 1. Nur selten beansprucht sie die Hälfte der Gefässwand und noch seltener ist sie schwächer als die übrigen Wandschichten zusammen. Zur Adventitia steht sie in den grössten Arterien, falls hier eine solche überhaupt vorhanden, im Verhältnis von ungefähr 20—25 : 1, in den mittleren von 12—18 : 1 und in den kleineren muskulären Charakters von 2—5 : 2. Eine Zunahme der Wandstärke in Verdickungen der einer Abzweigung gegenüberliegenden Wand des Stammgefässes sowie der den Knochen anliegenden Wandabschnitten entgegengesetzten erfolgt hauptsächlich durch das Anwachsen des Dickendurchmessers der Media.

Was die Grenzen der Media anbelangt, so sind dieselben in der gesamten Aorta thoracica, dann teilweise in

der Aorta abdominalis, ferner in der A. pulmonalis, dem Truncus brachiocephalica und einzelnen mittelgrossen Arterien elastischen Charakters fast gar nicht oder nur sehr unvollkommen markiert, in den kleineren Gefässen des elastischen und noch mehr des muskulösen Typus hingegen deutlich gegen einander abgesetzt.

Die Untersuchung der einzelnen Querschnitte der Brust- und Bauchaorta mit ihren Verzweigungen auf das Verhalten und die Anordnung der elastischen und muskulären Elemente der Media liefert im allgemeinen folgende Bilder:

In der Brustaorta und ihren Hauptstämmen finden sich in der inneren Zone der Media starke elastische Ringhäute und zwischen denselben einfache, seltener doppelte und mehrfache Schichten circulärer glatter Muskelfasern, in der äusseren Mediazone sind die Ringhäute schichtenweise mehr zusammengedrängt und stellenweise in netzartige Fasergerüste aufgelöst. Zwischen den Plattenringen zeigen sich Muskellagen, in den Fasergerüsten bezw. von diesen durchzogen Bündel von glatten Muskelfasern mit verschiedener, hauptsächlich aber circulärer Verlaufsrichtung. Die elastischen Elemente der Adventitia sind, wo sie überhaupt vorhanden, schwächer als die der Media. In den mittelgrossen und kleinen Arterien elastischen Charakters besteht die mittlere Gefässschicht teils noch aus ringartigen Lamellen, die aber bereits bedeutend schwächer und weiter auseinandergerückt sind, teils aus schwächeren elastischen Fasergerüsten, dann aus relativ zahlreicheren muskulären Gewebsmassen mit gleicher Anordnung. Die elastischen Elemente sind hier in Media und Adventitia gleich stark, in der Intima etwas schwächer.

Die Media der Bauchaorta hat in deren Anfangsabschnitte noch eine grössere Anzahl von relativ starken elastischen Lamellen aufzuweisen, die aber bereits in grösseren Zwischenräumen von einander liegen. Im Endstücke der Aorta abdominalis werden die Ringhäute schwächer, dafür nehmen aber die muskulären Elemente an Menge zu.

Sie erscheinen teils in mehrfachen Schichten, teils als Bündel, in welchen die longitudinale Verlaufsrichtung der Fasern vorherrscht. In den Aesten der Bauchaorta trifft man fast durchwegs schwache circuläre elastische Fasern mit einzeln aber in grosser Menge auftretenden Muskelfasern an, die nur äusserst selten Bündel bilden. Die elastischen Fasern der Adventitia übertreffen die der Media an Stärke.

Von diesen allgemeinen Grundzügen abgesehen, liess sich bei den Untersuchungen wiederholt die Wahrnehmung machen, dass die Media an dünnen Wandstellen, also wo sie selbst schwächer ist, relativ reicher an elastischen Elementen ist als in den übrigen Teilen der Gefässwand, gerade als ob die federnde elastische Kraft nirgends Einbusse erleiden sollte.

Besonders in den mittelgrossen Arterien elastischen Charakters, dann auch in der Aorta abdominalis finden sich ferner in dem äusseren Teile der Media mehrfach Schichten von glatten Muskelfasern, die in schräger Richtung zum Gefässlumen verlaufen. V. von Ebner[7] hat die gleiche Beobachtung bei der Aorta des Menschen gemacht. Dass diese eigenartige Anordnung der Muskulatur auf die Zugwirkung nur einen günstigen Eindruck ausüben kann, bleibt ohne Frage. Noch weniger mag diese Eigenschaft den in Spiraltouren angeordneten Muskelfasern abzustreiten sein, zumal diese sich nur in solchen Arterien vorfinden, die senkrecht in die Höhe steigen und in denen demnach der Blutdruck einer nachdrücklichen Unterstützung bedarf, eine Ansicht, welche schon Baum-Thienel[3] ausgesprochen haben.

Dass Bündel glatter Muselfasern sich aus der Adventitia in die Media hinüberziehen, ist wohl nicht anders als aus der nahen Zusammengehörigkeit beider Schichten in einzelnen Gefässen zu erklären.

7. Die **Elastica externa** fehlt beim Rinde in allen Arterien der Brust- und Bauchhöhle vollständig.

8. Die **Adventitia** ist nur dann immer von der Media deutlich abgegrenzt und gut entwickelt, wenn letztere einen ausgesprochenen muskulären Charakter trägt, also haupt-

sächlich in den mittleren und kleineren Arterien der Bauchhöhle. In den grössten arteriellen Gefässen (Aorta usw.) fehlt sie im Wesentlichen entweder ganz oder ist nur in schwachen Spuren vorhanden und infolge des gleichen Aufbaus und der nahezu gleichmässigen Anordnung ihrer Gewebsteile nur schlecht von der Media abgeschieden. In den mittleren und kleineren Arterien elastischen Charakters schwankt die Stärke der Adventitia sehr, doch kann auch hier die Regel gelten — je weniger elastische Elemente in der Media anzutreffen sind, desto mehr finden sich in der Adventitia und umgekehrt. Das Gleiche gilt für die glatte Muskulatur. Den Hauptbestandteil der äussersten Gefässschicht bilden elastische in Reihen liegende Längsfasern, die in den Arterien muskulären Charakters relativ am stärksten sind, im Verein mit mehr oder minder zahlreichen glatten Muskelfasern in gleicher Verlaufsrichtung. Letztere bilden hauptsächlich in den mittelgrossen und kleineren Arterien des elastischen Typus Bündel, welche vielfach in die Media überstrahlen. An Verdickungen der Gefässwand beteiligt sich die Adventitia in der Regel nicht.

9. **Die Zellkerne der glatten Muskulatur** zeigen verschiedene Form; sie haben nämlich in denjenigen Arterien, die sich durch kräftige Entwicklung der elastischen Elemente auszeichnen, im allgemeinen Spindelform und sind verhältnismässig klein und kurz, während sie in den Gefässen muskulären Charakters (Arterien der Bauchhöhle) bedeutend länger und mehr geschlängelt sind, abgerundete Enden und infolge dessen ein wurmartiges Aussehen besitzen.

Die Zellkerne der glatten Muskulatur beim Rinde sind im allgemeinen grösser als beim Pferde.

10. **Vasa vasorum** finden sich nur in der Adventitia und im äusseren Teile der Media und zwar um so zahlreicher, je mehr Muskelzellen vorhanden sind. Der innere Teil der Media und die Intima sind in der Regel gefässlos.

11. Die elastischen Fasern sollen den Arterien die Möglichkeit geben, bei Eintritt der Blutwelle in einen Ar-

terienbezirk sich auszudehnen und darnach wieder zusammenzuziehen. In letzterem Bestreben werden die elastischen Fasern von den muskulösen Elementen unterstutzt, die gleichzeitig auch eine Ueberdehnung der Gefässwand verhindern sollen, aus welchem Grunde wohl auch die glatte Muskulatur selbst im Anfangsteile der Aorta nie ganz schwindet. Die circulär verlaufende Muskulatur hilft der treibenden Kraft des Herzens in der Fortbewegung des Blutstromes, während die längsverlaufenden Muskelfasern teils als Gehilfen der circulären, teils aber auch insofern als Antagonisten derselben funktionieren, als sie eine Contraktion der Gefässe über das normale Lumen hinaus verhindern. Ferner korrigieren sie die durch die Blutwelle bedingten Längsverschiebungen der Arterien und fixieren letztere erforderlichen Falls an ihre Umgebung.

12. Ein vollständiges Fehlen der glatten Muskulatur ist in keiner Arterie zu beobachten. Fast überall ist ein antagonistisches Verhältnis zwischen den muskulären und elastischen Elementen zu beobachten. Wo nämlich die glatte Muskulatur in der einen Wandschicht (z. B. in der Media) überwiegt, sind die elastischen Fasern in der anderen (Adventitia) in der Ueberzahl (Arterien der Bauchhöhle) und umgekehrt. Ebenso lässt sich behaupten, dass die elastischen Elemente der Media in Bezug auf ihre Menge zu denen der Adventitia fast durchwegs im umgekehrten Verhältnis stehen.

Literatur.

1. Anacker, Gefässhautentzündung. Kochs Encyklopädie Bd. III.
2. Bärner, Ueber den histologischen Bau der Arterien der Brust- und Bauchhöhle des Pferdes. In.-Diss. Giessen 1905.
3. Baum-Thienel, Ueber Besonderheiten im Bau der Blutgefässe. Archiv für mikroskopische Anatomie und Entwicklungsgeschichte Bd. 63. 1903.
4. Bardeleben, Ueber den Bau der Arterienwand. Sitzungsber. der Jenaer Gesellsch. f. Med. und Naturwissensch. 10. Mai 1878. Jenaer Zeitschr. für Naturwissenschaften 1879.
5. Böhm u. Oppel, Taschenbuch der mikroskop. Technik. 1900.
6. Bonnet, Ueber den Bau der Arterienwand. Deutsche med. Wochenschrift 1896.
7. Busse, Vergl. Untersuchungen über den mikrosk. Bau der arteriellen Blutgefässe des Beckens und der Beckengliedmasse usw. In.-Diss. Zürich 1903.
8. v. Ebner, Ueber den Bau der Aortenwand, besonders der Muskelhaut derselben. Unterschg. a. d. Institut f. Physiol. u. Histol. in Graz (Rollet) 1870.
9. Ellenberger, Grundriss der Histologie der Haussäugetiere 1888.
10. Frank-Martin, Handbuch der Anatomie der Haussäugetiere. 1892.

11. Kitt, Lehrbuch der pathologischen Anatomie. 1897.

12. Koellicker, Handbuch der Gewebelehre des Menschen.

13. Reissinger, Vergleichende Untersuchungen über den mikroskopischen Bau der arteriellen Blutgefässe des Kopfes und Halses der Haussäugetiere. In.-Diss. Bern 1904.

14. Schiefferdecker, Ueber den Bau der Wandung der Blutgefässe. Sitzungsber. der Niederrhein. Gesellschaft f. Natur- u. Heilkunde. Bonn 1896. Band 1.

15. Sieber, Zur vergleichenden Anatomie der Arterien der Bauch- und Beckenhöhle bei den Haussäugetieren. In.-Diss. Zürich 1903.

16. Stöhr, Lehrbuch der Histologie. 7. Auflage.

17. Thienel, Vergleichende Untersuchungen über den mikroskopischen Bau der Blutgefässe der Schultergliedmasse usw. In.-Diss. Bern 1902.

Abbildungen.

1. Aorta im Bereiche dse 9. Rückenwirbels.
2. Elastische Platten aus einer grossen Arterie elastischen Charakters.
3. Truncus vertebro-cervicalis — starke elastische Fasern bezw. Platten in der Intima und Media, schwache in der Adventitia.
4. Gemeinsamer Stamm der A. intercostalis suprema u. s. w. — stark entwickelte Längsfaserschicht der Intima, elastische Platten und Fasergerüste in der Media, relativ schwache Fasern in der Adventitia.
5. A. cervicalis ascendens — schwache Längsfasern der Intima, daneben Stücke einer Elastica interna, einzelne starke elastische Lamellen der Media, starke Längsfasern der Adventitia.
6. A. mesenterica cranialis – vor der Abzweigung eines Seitenastes.
7. A. epigastrica cranialis — Längsfaserschicht der Intima neben Spuren einer Elastica interna, schwache elastische Fasern in der Media, starke in der Adventitia.
8. A. intercostalis (Teilstelle) — mehrfache Lagen und Spiraltouren von Muskelfasern in der Media, Muskelbündel in der Adventitia.

9. A. gastrica sinistra — vereinzelte circuläre Muskelfasern in der Media.

10. A. cervicalis profunda — glatte Muskelfasern in der Media spiralig angeordnet.

11. A. renalis — starke Muskelbündel in der Adventitia.

12. A. intercostalis (Endstück — nach Weigert) — Elastica interna, schwache elastische Fasern in der Media, starke in der Adventitia.

13. A. intercostalis (Endstück — nach Delafield) — relativ stark muskuläre Media.

No. 1

No. 2

No 3

No. 4

No. 9

No. 10

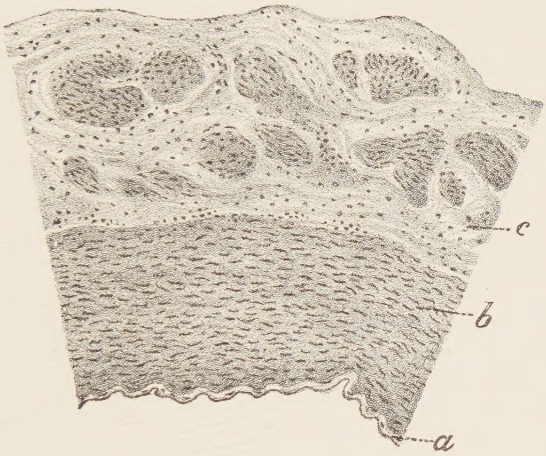

No. 11

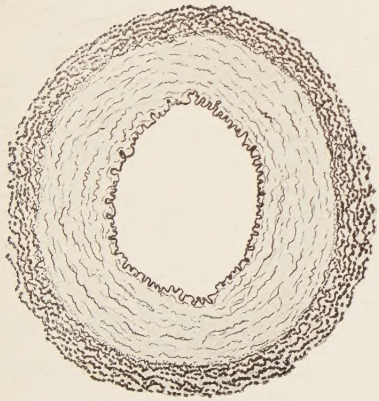

No. 12

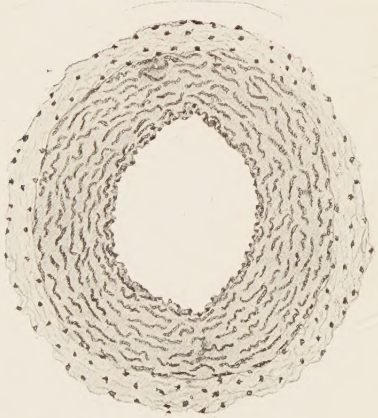

No. 13